VALUTAZIONE DELLO STATO DI REPLEZIONE NELLA PRATICA CLINICA: CASI CLINICI

Dr. Panaiotis Finamore

PhD in Scienze dell'Invecchiamento e della Rigenerazione Tissutale,
Specializzando in Geriatria e Gerontologia
Università Campus Bio-Medico di Roma

SOCIETÀ ITALIANA
DI GERONTOLOGIA
E GERIATRIA



CASO CLINICO #1

Roma, 22/11/2019

Paziente di 64 anni, sesso F
Altezza 155 cm, Peso 108 Kg, BMI 45 Kg/m^2

Problemi attivi:

1) Insufficienza respiratoria acuta in edema polmonare acuto (riferiti tre ricoveri per scompenso cardiaco nell'ultimo anno)
2) Fibrillazione atriale permanente ad elevata risposta ventricolare (sottoposta a due cardioversioni elettriche ad aprile u.s.)
3) Ipotiroidismo iatrogeno da amiodarone
4) Pregresso carcinoma della mammella dx sottoposto a quadrantectomia+ RT+CT
5) Pregresse flebiti arto inferiore dx (2010-2017)
6) Portatrice di port-a-cath
7) Asma bronchiale

CASO CLINICO #1

Roma, 22/11/2019

Anamnesi fisiologica:
Lavora come addetto al guardaroba in altro Nosocomio. Vedova, due figli. Ex fumatrice di 10 sigarette al giorno per circa 45 anni (ha smesso nel 2017).
Alimentazione varia. Assume sporadicamente superalcolici.
Alvo e diuresi fisiologici (ultima evacuazione il 21/11).
Stato nutrizionale: obesa.

Allergie:
Nega allergie a farmaci, riferisce allergie alle graminacee.

Anamnesi patologica remota:
- Carcinoma della mammella destra sottoposto ad QUART+CT
- I.C. per vene varicose all'arto inferiore destro;
- Due episodi di cardioversione elettrica per FA ad aprile 2019;

Terapia domiciliare:

P. Furosemide 25 mg
S. 1 cp alle ore 8

P. Bisoprololo 2.5 mg
S. 1 cp alle ore 8 e 1 cp alle ore 20

P. Amiodarone 200 mg
S. 1 cp alle ore 8

P. Apixaban 5 mg
S. 1 cp alle ore 8 e 1 cp alle ore 20

CASO CLINICO #1

Roma, 22/11/2019

Anamnesi patologica prossima: Paziente di 64 anni, in condizioni cliniche generali, autosufficiente nelle attività fisiche e strumentali del vivere quotidiano, orientata nel tempo e nello spazio, è giunta al ricovero trasferito da Pronto Soccorso di altro nosocomio per "**edema polmonare acuto ed insufficienza respiratoria di tipo 1**". La paziente riferisce comparsa da circa 15 giorni di dispnea per sforzi minimi (<10 passi), in assenza di febbre, tosse o angor, divenuta progressivamente ingravescente per cui in data 19/11/19 ha eseguito accesso in PS.

In PS venivano eseguiti i seguenti esami:

- ***EGA arterioso in aria ambiente***: pH 7.50, pCO_2 42 mmHg, pO_2 52 mmHg, Lac 1.2 mmol/l, HCO_3 32.8 mmol/l, So_2 92.8%

CASO CLINICO #1

Roma, 22/11/2019

- ***Esami ematici***: GB 9100/ul, GR 4590000/ul, Hb 12.7 g/dl, PLT 212000/ul, INR 1.54, GOT 25 UI/l, CKMB 2.3 ng/ml, Troponina I 12.5 pg/ml, Creatinina 0.97 mg/dl, BNP 4484 pg/ml, K+ 4.6 mEq/l, Na+ 141 mEq/l, Azotemia 49 mg/dl, PCR 35.1 mg/l (19.11) PCR 48 (22/11) mg/l, PCT 0.039 ng/ml.
- ***Rx Torace***: Accentuazione della trama peri-broncovascolare di tipo umido con numerose aree di riempimento alveolare confluenti tra loro e congestione ilare bilateralmente. Immagine cardiaca aumentata in toto.
- ***Tc torace senza mdc***: Multiple aree di addensamento parenchimale con aspetto a «vetro smerigliato» localizzate a livello degli emiambiti polmonari bilateralmente, maggiormente evidenti in sede basale posteriore bilateralmente. Non falde di versamento pleurico. Alcune subcentriche formazioni linfonodali a livello delle stazioni mediastiniche ed ilari.
- ***Ecoscopia***: esame di difficile esecuzione per elevata impedenza acustica del torace ed elevata fvm: VSX non dilatato, ipertrofico, FSG conservata, non valutabile cinesi segmentaria e valvulopatie, assenza di versamento pericardico.

CASO CLINICO #1

Roma, 22/11/2019

Durante la degenza in PS è stato inoltre posizionato CV all'ingresso e rimosso in data 21/11.

Veniva quindi impostata terapia con:

- Furosemide 40 mg BID;
- Digossina 0,250 mg/die;
- Bisoprololo 5 mg BID;
- Metilprednisolone 40 mg/die;
- Ossigenoterapia in VMK28%;
- Aerosolterapia.

CASO CLINICO #1

Esame obiettivo:

ISPEZIONE GENERALE: Condizioni cliniche generali, vigile, orientata nel tempo e nello spazio, decubito indifferente, facies composita, respiro eupnoico a riposo. Cute rosea e normoidratata, mucose normoidratate, non linfonodi palpabili nelle comuni sedi di repere. *Edemi declivi improntabili del terzo inferiore di gamba*.

CAPO E COLLO: Capo normoconformato, bulbi oculari in asse, pupille isocoriche isocicliche, normoreagenti alla luce e all'accomodazione, mucose congiuntivali rosee. Cavo orale deterso, lingua sporta in asse, normoepitelizzata, normoidratata. Collo cilindrico, mobile, assenza di soffi sui focolai carotidei, turgore delle giugulari. Tiroide non palpabile.

CUORE: Azione cardiaca tachi-aritmica. Toni parafonici. Pause mal valutabili.

VASI: Polsi periferici ipoisosfigmici.

TORACE: Emitoraci simmetrici e ipoespansibili. FVT ridotto. Ottusità alle basi. Basi ipomobili. MV diffusamente ridotto con *crepitii bibasali*.

CASO CLINICO #1

Esame obiettivo:

ADDOME: Globoso per adipe. Cicatrice ombelicale normointroflessa. Non dolente nè dolorabile alla palpazione superficiale e profonda. Peristalsi presente. Fegato non palpabile. Blumberg negativo.

APPARATO UROGENITALE: Manovra del Giordano negativa bilateralmente.

APPARATO LOCOMOTORE: Lasegue negativo. Deambulazione autonoma.

SISTEMA NERVOSO: Paziente vigile, collaborante, orientato nel tempo e nello spazio. GCS: 15. Non deficit di comprensione né di produzione verbale. Nervi cranici apparentemente indenni. Assenza di deficit di forza segmentale. No deficit della sensibilità ai 4 arti. Non livellamenti degli arti superiori durante le prove antigravitarie.

CASO CLINICO #1

Esame ematici:

Emocromo: Globuli bianchi (WBC) 10.35(*)x10^3/uL; Globuli rossi (RBC) 4.85 x10^6/uL; Emoglobina (Hb) 13.40 g/dL; Ematocrito (HCT) 42.30 %; Volume corpuscolare medio (MCV) 87.20 fl; Hb corpuscolare media (MCH) 27.60 pg; Concentrazione di Hb corpuscolare media (MCHC) 31.70 g/dL; Coeff. di variazione dei volumi eritrocitari (RDW-CV) 15.70 %; Ampiezza Distribuzione dei volumi piastrinici (PDW) 14.00 fl; Volume piastrinico medio (MPV) 11.30 fl; Piastrine (PLT) 269.00 x10^3/uL; Neutrofili valore assoluto 8.53(*)x10^3/uL; Linfociti valore assoluto 0.96(*)x10^3/uL; Monociti valore assoluto 0.78 x10^3/uL; Eosinofili valore assoluto 0.05 x10^3/uL; Basofili valore assoluto 0.03 x10^3/uL; Neutrofili percentuale 82.40(*)%; Linfociti percentuale 9.30(*)%; Monociti percentuale 7.50 %; Eosinofili percentuale 0.50(*)%; Basofili percentuale 0.30 %;

Esami ematochimici: Glicemia 115.00 mg/dL; Urea (azotemia) 59.00(*)mg/dL; Creatinina 0.99 mg/dL (eGFR CKD-EPI 60); Acido Urico 7.00(*)mg/dL; PT 16.00(*)secondi; INR 1.19 INR; Sodio plasmatico 143.00 mmol/L; Potassio plasmatico 3.60 mmol/L; Magnesio 2.27 mg/dL; Calcio totale plasmatico 10.20 mg/dL; Aspartato aminotransferasi (AST-GOT) 41.00(*)U/L; Alanina Aminotransferasi (ALT-GPT) 42.00 U/L; Gamma-glutamiltranspeptidasi (GGT) 109.00(*)U/L; Fosfatasi alcalina 104.00 U/L; Lattato Deidrogenasi (LDH) 353.00(*)UI/L; Bilirubina totale 1.00 mg/dL; Creatinachinasi 135.00 UI/L; Colesterolo totale 186.00 mg/dL; Colesterolo LDL 103.00 mg/dL; Colesterolo HDL 61.00(*)mg/dL; Trigliceridi 83.00 mg/dL;

CASO CLINICO #1

Esame ematici:

Profilo coagulazione: aPTT 33.30 Secondi; Ratio 1.14 Ratio; Fibrinogeno 547(*)mg/dL; D/Dimero 290 ng/mL; INR 1.09

Enzimi cardiaci: Troponina I < 10.0 pg/mL; CK-MB Massa (Creatinchinasi) 2.00 ng/mL; Mioglobina 103.00 ng/mL;

Funzionalità tiroidea: Ormone Tireotropo (TSH) 1.74 uUI/mL;

Indici di flogosi: Procalcitonina 0.03 ng/dL; Proteina C reattiva 4.26(*)mg/dL; Velocità di eritrosedimentazione (VES) 59.00(*)mm/h;

Esame chimico fisico delle urine: Colore GIALLO PAGLIERINO ; Aspetto LEGGERMENTE TORBIDO ; Peso specifico 1.010 ; Ph urine 5.50 ; Glucosio urine 0.00 mg/dL; Albumina urine 0.00 mg/dL; Chetoni urine 0.00 mg/dL; Urobilinogeno urine 0.20 mg/dL; Bilirubina totale urine 0.00 mg/dL; Esterasi urine 75.00(*)leu/uL; Nitriti urine ASSENTI ; Emoglobina urine 0.00 mg/dL; Note sedimento urine RARE EMAZIE; RARI LEUCOCITI; DIVERSE CELLULE EPITELIALI SQUAMOSE; PRESENZA DI FLORA BATTERICA ;

NT-proBNP: 4456.00(*)pg/mL;

Digossina: 0.21 ng/mL;

CASO CLINICO #1

Rx torace: esame eseguito nelle due proiezioni ortogonali in ortostatismo.

Segni radiografici di edema polmonare in fase interstiziale.

Non evidenti alterazioni parenchimali di significato flogistico a focolaio in atto.

Cavità pleuriche libere da versamento.

Regolare la morfologia del mediastino.

Normali le dimensioni dell'immagine cardiaca.

Regolare la distribuzione della vascolarizzazione polmonare.

Normale la simmetria degli emitoraci. Estremità distale del port-a-cath proiettivamente in atrio destro.

Non segni radiografici di PNX.

CASO CLINICO #1

Rx torace: esame eseguito nelle due proiezioni ortogonali in ortostatismo.

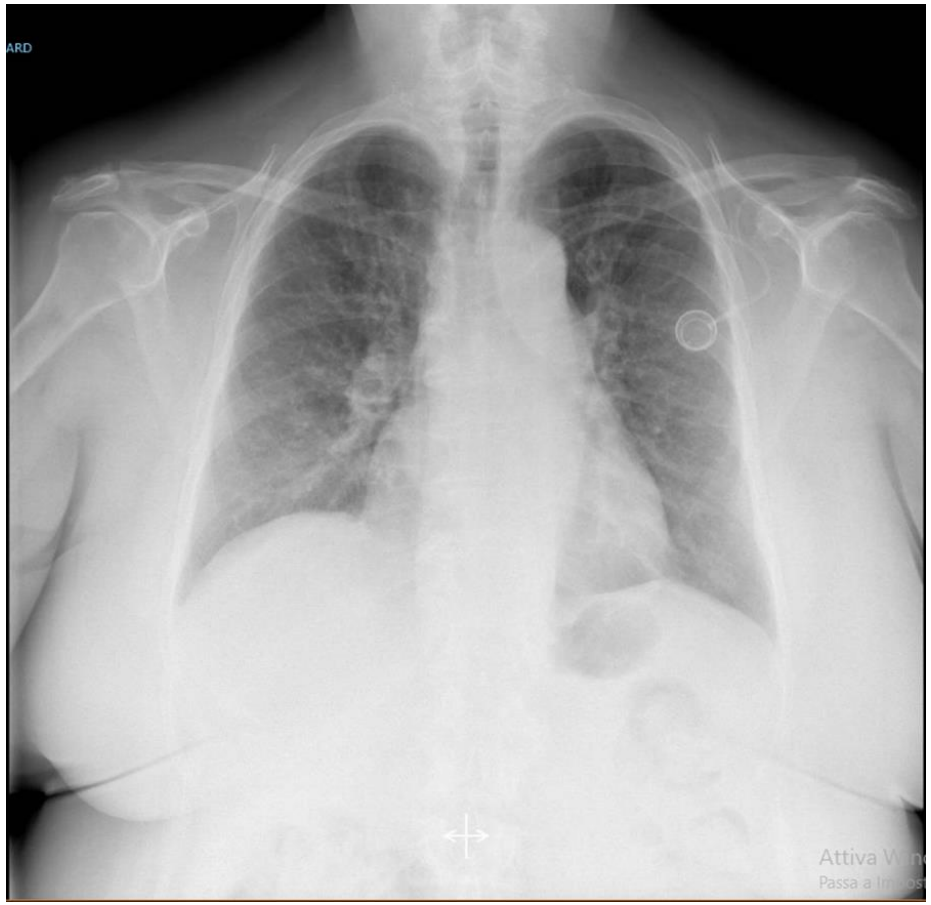

CASO CLINICO #1

EGA in aria ambiente: pH 7.48, pCO2 44 mmHg, pO2 64 mmHg, HCO3- 31.2 mmol/l, sO2 96.7%, lattati 13 mg/dl.

Terapia impostata:

Furosemide 40 mg e.v. TID

Dopo tre giorni di terapia scomparsa degli edemi declivi.

Bilancio E/U: non eseguito

Variazione del peso corporeo: - 4 Kg

CASO CLINICO #1

Roma, 25/11/2019

EGA in aria ambiente: pH 7.48, pCO2 43 mmHg, pO2 63 mmHg, HCO3- 30.7 mmol/l, sO2 95.8%, lattati 7 mg/dl.

Ecografia toracica:

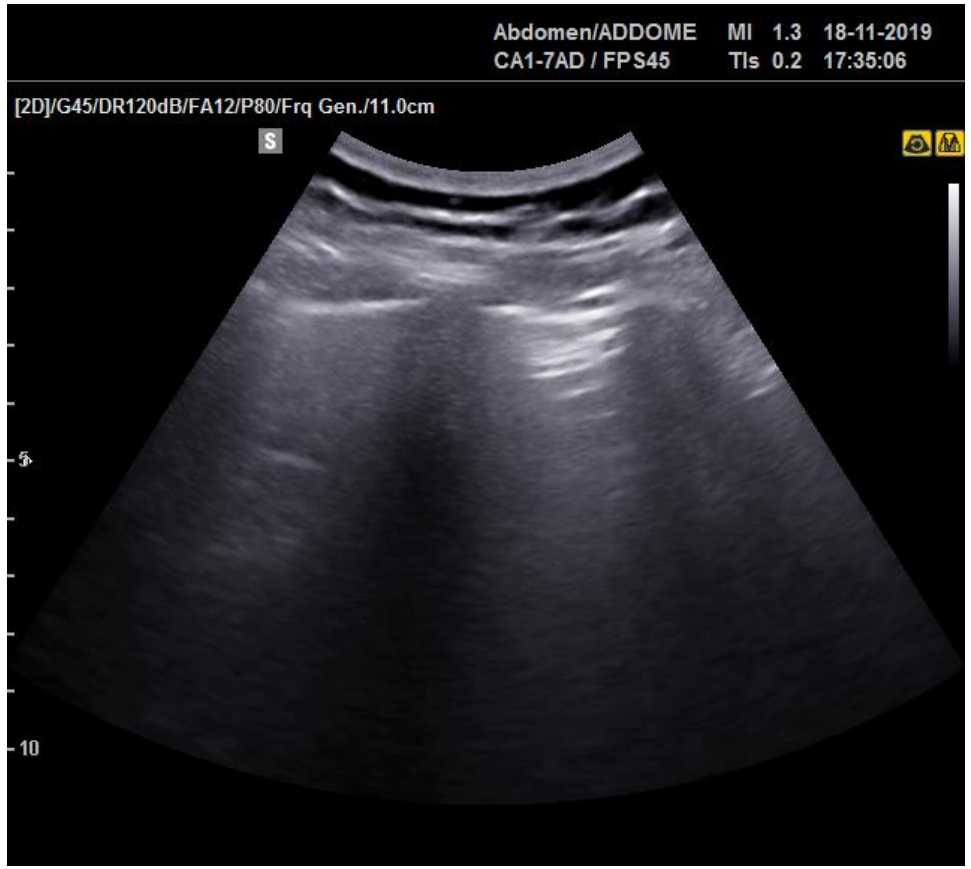

Vena cava inferiore:

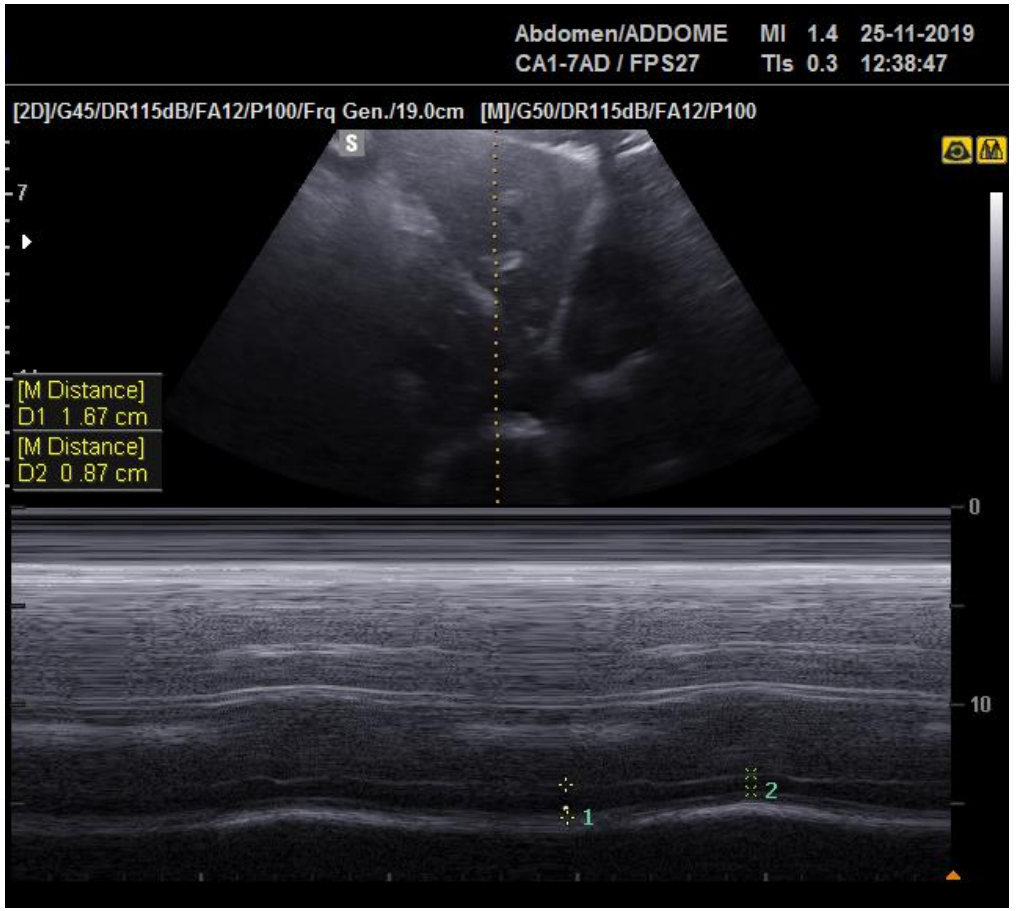

CASO CLINICO #1

Bioimpedenziometria:

						esame del:	25/11/2019
Sesso: :	F	RZ :	484 Ω	XC :	51 Ω	PhA:	6,0 °
Data di nascita: :	04/04/1955	Peso :	104,0 kg	Altezza :	155,0 cm		
Idratazione:	73,4 % (TBW/FFM)						

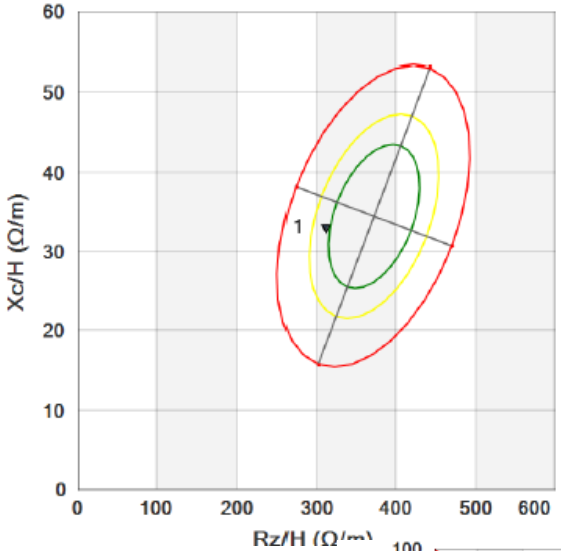

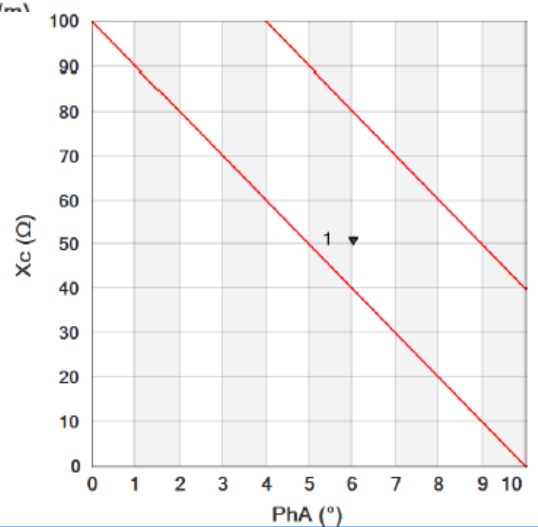

Dati	Valori stimati	kg/m	Valori di riferimento		Differenza
BMI:	43,3 kg/m²		18,0 - 25,0 Kg/m	15,0 18,0 25,0 30,0 40,0	
PhA:	6,0 °		4,5 - 6,3 °	2,0 4,5 6,3 10,0	+ 0,6 °
BCMI:	11,6			3,0 7,5 15,0	
BMR:	1560,9 kcal 6530,8 kJ			TEE (BMR X PAL): 1717,0 kcal 7183,9 kJ	
BCM:	28,0 kg	18,0 kg/m	10,0 - 17,0 Kg/m	5,0 10,0 17,0 20,0	+ 4,5 kg/m
FFM:	51,9 kg	33,5 kg/m	23,0 - 28,0 Kg/m	15,0 23,0 28,0 40,0	+ 8,0 kg/m
FM:	52,1 kg	33,6 kg/m	7,0 - 14,0 Kg/m	2,0 7,0 14,0 45,0	+ 23,1 kg/m
TBW:	38,1 L	24,6 L/m	15,0 - 22,0 L/m	10,0 15,0 22,0 35,0	+ 6,1 L/m
ECW:	17,4 L		45,6 % | TBW	25,0 42,0 53,0 60,0	- 1,9 % | TBW

CASO CLINICO #1

Alla luce della clinica e degli esami strumentali la furosemide è stata ridotta di dosaggio e passata per os.

Vista la storia respiratoria è stato richiesto approfondimento pneumologico.

CASO CLINICO #2

Roma, 22/11/2019

Paziente di 83 anni, sesso F
Altezza 162 cm, Peso 78,4 Kg, BMI 30 Kg/m^2

Problemi attivi:

1) Scompenso cardiaco in fibrillazione atriale di nuovo riscontro
2) Psoriasi
3) Ipertensione arteriosa

CASO CLINICO #2

Roma, 22/11/2019

Anamnesi fisiologica:
Nata a termine, sviluppo psicofisico nella norma; 2 gravidanze, 0 aborti. Menopausa postchirurgica per isterectomia ed annessectomia all'età di 38 anni. Ha svolto l'attività di sarta. Vedova. Nega abitudine tabagica. Astenia. Alvo alterno stitico e diarroico dalla gioventù. Incontinenza urinaria. Dieta varia per qualità e quantità. Conservato il ritmo sonno veglia. Stato nutrizionale: obesa.

Allergie:
Nega

Anamnesi patologica remota:
- isterectomia ed anessectomia per fibromi (a 38 anni)
- appendicectomia (a 15 anni)
- duplice frattura post- traumatica alla spalla destra (18 anni fa)
- frattura del polso destro per caduta incidentale (25 anni fa)

Terapia domiciliare:

P/ Losartan+Idroclortiazide 50 mg +12,5 mg
S/ 1 cp alle ore 8

CASO CLINICO #2

Roma, 22/11/2019

Anamnesi patologica prossima: Paziente di 83 anni è giunta al ricovero trasferita da ps di altro nosocomio dove accedeva il 19/11 per fibrillazione atriale di nuovo riscontro e scompenso cardiaco acuto. La paziente nega dolore toracico, sincopi, febbre e tosse nell'ultimo periodo. Riferisce astenia, cardiopalmo e dispnea per sforzi minimi da 4 mesi senza sottoporsi mai a controlli medici (ultima valutazione cardiologica nel 2013). Nella giornata di sabato 16/11 per peggioramento della dispnea e delle palpitazioni la paziente si rivolgeva al medico di famiglia ed al cardiologo che la indirizzavano in ps.

In PS venivano eseguiti i seguenti esami:

- ***EGA arterioso in aria ambiente***: pH 7.53, PCO2 21 mmHg, pO2 55 mmHg, Lac 1,5 mmol/l, SO2 94%, HCO3- 17,5 mmol/l

CASO CLINICO #2

Roma, 22/11/2019

- ***Esami ematici***: BNP 4181 pg/ml, creatinina 1,34 mg/dl, K+ 3,4 mEq/l, Na 143 mEq/l, WBC 8300/ul con formula preservata, RBC 3900.000/ul, Hb 11,6 g/dl, MCV 88,2 fl, PLT 253.000/ul, INR 1,32, indici di flogosi nella norma.
- ***Rx Torace***: Diffusa e marcata accentuazione della trama interstiziale in maniera più evidente in sede basale sinistra. Ipoespansi in esito entrambi i seni costofrenici. Aspetto prominente dell'ilo di destra. Cuore di dimensioni marcatamente aumentate. Immagine lineariforme radiopaca in campo medio pomonare sinistra, di suggestiva natura proiettiva.
- ***Ecoscopia***: Esame eseguito durante FA ad elevata rvm. Ventricolo sinistro di normali dimensioni, ipertrofia concentrica. Mal valutabile la cinesi segmentaria. FSG conservata. Bulbo aortico ed aorta ascendente tratto esplorabile di normali dimensioni. Valvola aortica apparentemente tricuspide, normomobile e continente. Dilatazione biatriale. IM moderata. IT moderata. Ventricolo destro di normali dimensioni normocontrattile. VCI lievemente dilatata, normocollassabile. Assenza di versamento pericardico.

CASO CLINICO #2

Roma, 22/11/2019

Veniva quindi impostata terapia con:

- Metoprololo 2.5 mg e.v. e successivamente dapprima bisoprololo 1,25 mg BID, poi 2.5 mg BID;
- Amlodipina 5 mg;
- Enoxaparina 8000 U.I. BID con inizio di embricazione di warfarin;
- Ossigenoterapia in o.n. 3 lt/min

CASO CLINICO #2

Esame obiettivo:

ISPEZIONE GENERALE: Condizioni cliniche generali mediocri, vigile, orientata nel tempo e nello spazio, decubito indifferente, facies composita, respiro eupnoico a riposo. Cute con lesioni psoriasiche a livello dei gomiti e del dorso, nella regione lombo-sacrale, non linfonodi palpabili nelle comuni sedi di repere. *Presenza di succulenza degli arti inferiori bilaterale*.

CAPO E COLLO: Capo normoconformato, bulbi oculari in asse, pupille isocoriche isocicliche, normoreagenti alla luce e all'accomodazione. Cavo orale deterso, lingua sporta in asse, normoepitelizzata, normoidratata. Collo cilindrico, mobile, assenza di soffi sui focolai carotidei, no turgore delle giugulari. Tiroide non palpabile.

CUORE: Azione cardiaca aritmica. Toni parafonici.Pause mal valutabili.

VASI: Polsi periferici ipoisosfigmici.

TORACE: Murmure vescicolare ridotto su tutto l'ambito polmonare, fini *crepitii basali* maggiormente auscultabili alla base sinistra.

CASO CLINICO #2

Esame obiettivo:

ADDOME: Addome globoso per adipe con cicatrice chirurgica esito di pregressa isterectomia. Addome meteorico trattabile, nè dolente nè dolorabile alla palpazione superficiale e profonda. Blumberg negativo. Peristalsi presente.

APPARATO UROGENITALE: Manovra del Giordano negativa bilateralmente.

APPARATO LOCOMOTORE: Lasegue negativo. Deambulazione autonoma.

SISTEMA NERVOSO: Paziente vigile, collaborante, orientata nel tempo e nello spazio. Non deficit di comprensione né di produzione verbale. Nervi cranici apparentemente indenni. Assenza di grossolani deficit di forza segmentale. No deficit della sensibilità ai 4 arti. Non livellamenti degli arti superiori durante le prove antigravitarie.

CASO CLINICO #2

Esame ematici:

Emocromo: Globuli bianchi (WBC) 9.39 x10^3/uL; Globuli rossi (RBC) 4.05(*)x10^6/uL; Emoglobina (Hb) 12.00 g/dL; Ematocrito (HCT) 36.00 %; Volume corpuscolare medio (MCV) 88.90 fl; Hb corpuscolare media (MCH) 29.60 pg; Concentrazione di Hb corpuscolare media (MCHC) 33.30 g/dL; Coeff. di variazione dei volumi eritrocitari (RDW-CV) 14.10 %; Ampiezza Distribuzione dei volumi piastrinici (PDW) 13.10 fl; Volume piastrinico medio (MPV) 11.00 fl; Piastrine (PLT) 285.00 x10^3/uL; Neutrofili valore assoluto 8.22(*)x10^3/uL; Linfociti valore assoluto 0.49(*)x10^3/uL; Monociti valore assoluto 0.65 x10^3/uL; Eosinofili valore assoluto 0.02 x10^3/uL; Basofili valore assoluto 0.01(*)x10^3/uL; Neutrofili percentuale 87.60(*)%; Linfociti percentuale 5.20(*)%; Monociti percentuale 6.90 %; Eosinofili percentuale 0.20(*)%; Basofili percentuale 0.10(*)%;

Esami ematochimici: Glicemia 159.00(*)mg/dL; Urea (azotemia) 59.00(*)mg/dL; Creatinina 1.33(*)mg/dL (eGFR CKD-EPI 37); Acido Urico 11.10(*)mg/dL; Sodio plasmatico 138.00 mmol/L; Potassio plasmatico 2.70(*)mmol/L; Magnesio 1.84 mg/dL; Calcio totale plasmatico 9.10 mg/dL; Aspartato aminotransferasi (AST-GOT) 27.00 U/L; Alanina Aminotransferasi (ALT-GPT) 23.00 U/L; Gamma-glutamiltranspeptidasi (GGT) 45.00(*)U/L; Fosfatasi alcalina 53.00 U/L; Lattato Deidrogenasi (LDH) 260.00(*)UI/L; Bilirubina totale 1.40(*)mg/dL; Creatinachinasi 150.00 UI/L; Colesterolo totale 159.00 mg/dL; Colesterolo LDL 93.00 mg/dL; Colesterolo HDL 53.00(*)mg/dL; Trigliceridi 68.00 mg/dL; Vitamina D totale (25-OH) 5.20(*)ng/mL;

CASO CLINICO #2

Esame ematici:

Profilo coagulazione: aPTT 35.20(*)Secondi; Ratio 1.21(*)Ratio; Fibrinogeno 509(*)mg/dL; D/Dimero 500 ng/mL; PT 18.50(*)secondi; INR 1.39(*)INR;

Enzimi cardiaci: Troponina I 93.00(*)pg/mL; CK-MB Massa (Creatinchinasi) 2.00 ng/mL; Mioglobina 375.00(*)ng/mL;

Funzionalità tiroidea: Ormone Tireotropo (TSH) 1.19 uUI/mL;

Indici di flogosi: Procalcitonina 0.09 ng/dL; Proteina C reattiva 2.86(*)mg/dL; Velocità di eritrosedimentazione (VES) 90.00(*)mm/h;

Elettroforesi sieroproteica: Proteine totali 6.90 g/dL; Albumina percentuale 50.00(*)%; Alfa 1-Globine percentuale 5.50(*)%; Alfa 2-Globine percentuale 12.50(*)%; Beta-1 percentuale 7.30(*)%; Beta-2 percentuale 5.80 %; Gamma Globuline percentuale 18.90(*)%;

Esame chimico fisico delle urine: Colore GIALLO PAGLIERINO ; Aspetto LEGGERMENTE TORBIDO ; Peso specifico 1.010 ; Ph urine 8.00(*); Glucosio urine 0.00 mg/dL; Albumina urine 20.00(*)mg/dL; Chetoni urine 0.00 mg/dL; Urobilinogeno urine 0.20 mg/dL; Bilirubina totale urine 0.00 mg/dL; Esterasi urine 250.00(*)leu/uL; Nitriti urine ASSENTI ; Emoglobina urine 0.20(*)mg/dL; Note sedimento urine RARI LEUCOCITI; TAPPETO DI BATTERI ;

NT-proBNP: 4674.20(*)pg/mL;

CASO CLINICO #2

Rx torace: esame eseguito nelle due proiezioni ortogonali in ortostatismo.

Opacità bilaterali di aspetto consolidativo proiettivamente in sede parailare e basale paracardiaca destra e basale retrocardiaca sinistra, alle quali si associa obliterazione dei seni costofrenici come per versamento pleurico bilaterale.

In asse l'ombra mediastinica.

Incremento dei diametri cardiaci con discreta prominenza del III arco sinistro.

Lievemente prominente il bottone aortico.

Ipercifosi della colonna dorsale in esiti stabilizzati di frattura discosomatica di DS.

CONCLUSIONI: consolidamenti basali e falde di versamento pleurico bilaterali.

CASO CLINICO #2

Rx torace: esame eseguito nelle due proiezioni ortogonali in ortostatismo.

CASO CLINICO #2

EGA in aria ambiente: pH 7.51, pCO2 33 mmHg, pO2 71 mmHg, HCO3- 26.3 mmol/l, sO2 97.8%, lattati 22 mg/dl.

Terapia impostata:

Furosemide 40 mg e.v. BID

Roma, 25/11/2019

Dopo tre giorni di terapia scomparsa degli edemi declivi.

Bilancio E/U negativo: + 250 cc, -567 cc, +600 cc

Variazione del peso corporeo: - 1,2 Kg

CASO CLINICO #2

Roma, 25/11/2019

Ecografia toracica:

Vena cava inferiore:

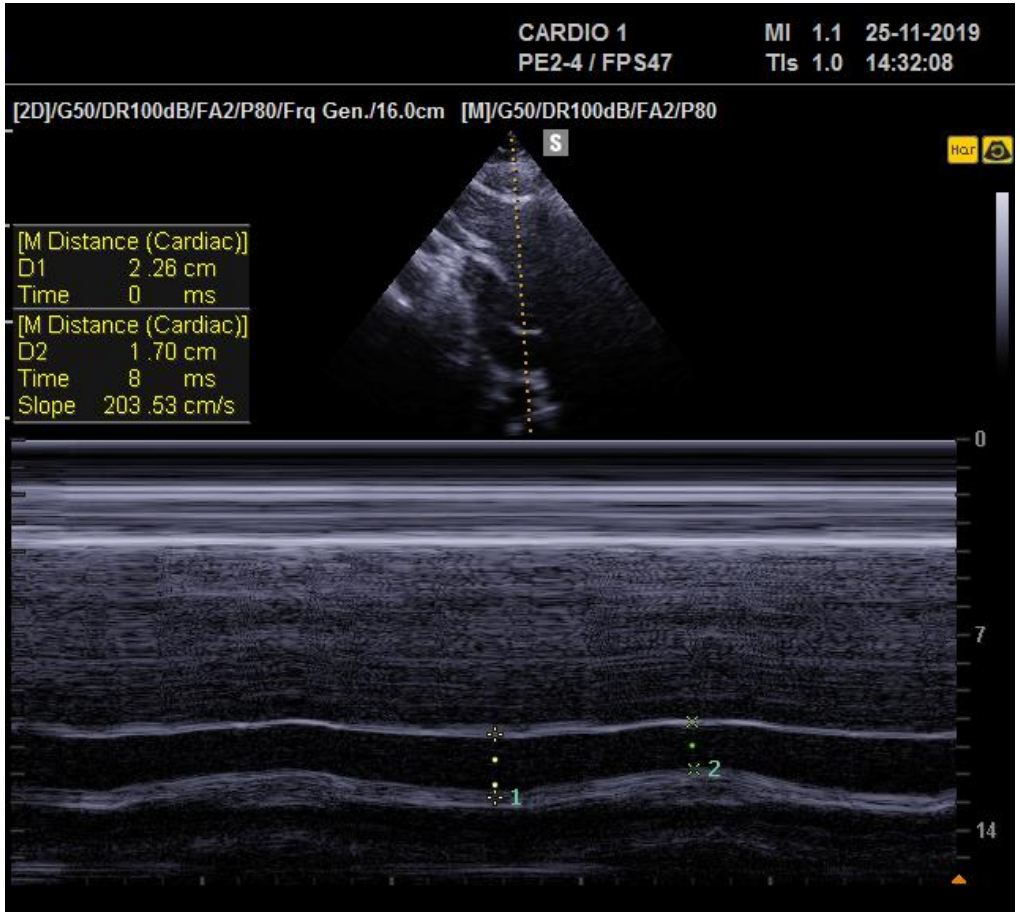

CASO CLINICO #2

Bioimpedenziometria:

						esame del:	25/11/2019
Sesso: :	F	RZ :	418 Ω	XC :	24 Ω	PhA:	3,3 °
Data di nascita: :	14/11/1936	Peso :	78,4 kg			Altezza :	162,0 cm
Idratazione:	87,6 % (TBW/FFM)						

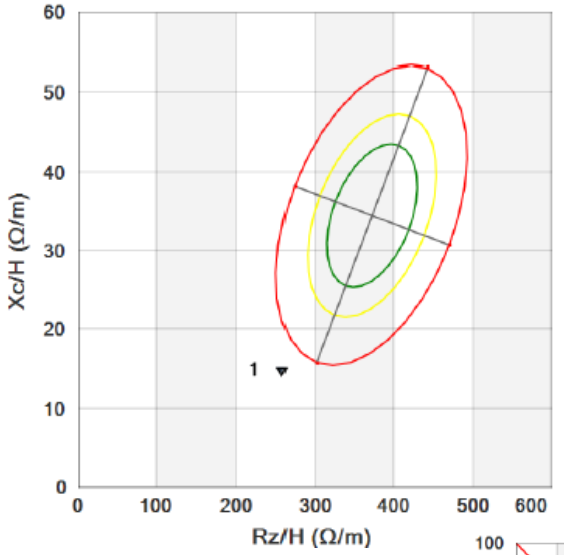

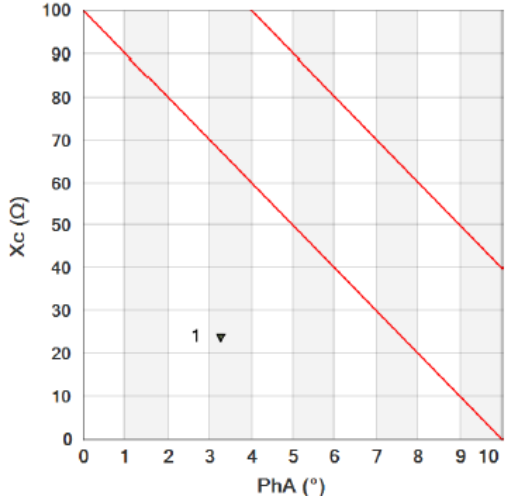

Dati	Valori stimati	kg/m	Valori di riferimento		Differenza
BMI:	29,9 kg/m²		18,0 - 25,0 Kg/m	15,0 18,0 25,0 30,0 40,0	
PhA:	3,3 °		3,9 - 5,7 °	2,0 3,9 5,7 10,0	- 1,5 °
BCMI:	6,4			3,0 7,5 15,0	
BMR:	1234,5 kcal 5165,1 kJ			TEE (BMR X PAL): 1357,9 kcal 5681,6 kJ	
BCM:	16,7 kg	10,3 kg/m	10,0 - 17,0 Kg/m	5,0 10,0 17,0 20,0	- 3,2 kg/m
FFM:	46,8 kg	28,9 kg/m	23,0 - 28,0 Kg/m	15,0 23,0 28,0 40,0	+ 3,4 kg/m
FM:	31,6 kg	19,5 kg/m	7,0 - 14,0 Kg/m	2,0 7,0 14,0 30,0	+ 9,0 kg/m
TBW:	41,0 L	25,3 L/m	15,0 - 22,0 L/m	10,0 15,0 22,0 35,0	+ 6,8 L/m
ECW:	25,8 L		62,8 % | TBW	25,0 42,0 53,0 60,0	+ 15,3 % | TBW

CASO CLINICO #2

Alla luce della clinica e degli esami strumentali la furosemide è stata mantenuta e.v. a dosaggio aumentato.

GRAZIE PER L'ATTENZIONE

SOCIETÀ ITALIANA
DI GERONTOLOGIA
E GERIATRIA