VALUTAZIONE DELLA VENA CAVA INFERIORE

Diana Lelli - Chiara Peccenini
UOC di Geriatria
Fondazione Policlinico Universitario Campus Bio-Medico

SOCIETÀ ITALIANA DI GERONTOLOGIA E GERIATRIA

Roma, 30 novembre - 3 dicembre 2022
UNIVERSITÀ CATTOLICA DEL SACRO CUORE

ANATOMIA

Origina dalla confluenza delle due vene iliache

Decorre a destra, rettilinea

Nel tratto prossimale decorre nel fegato e riceve le vv sovraepatiche

Sbocca in atrio destro

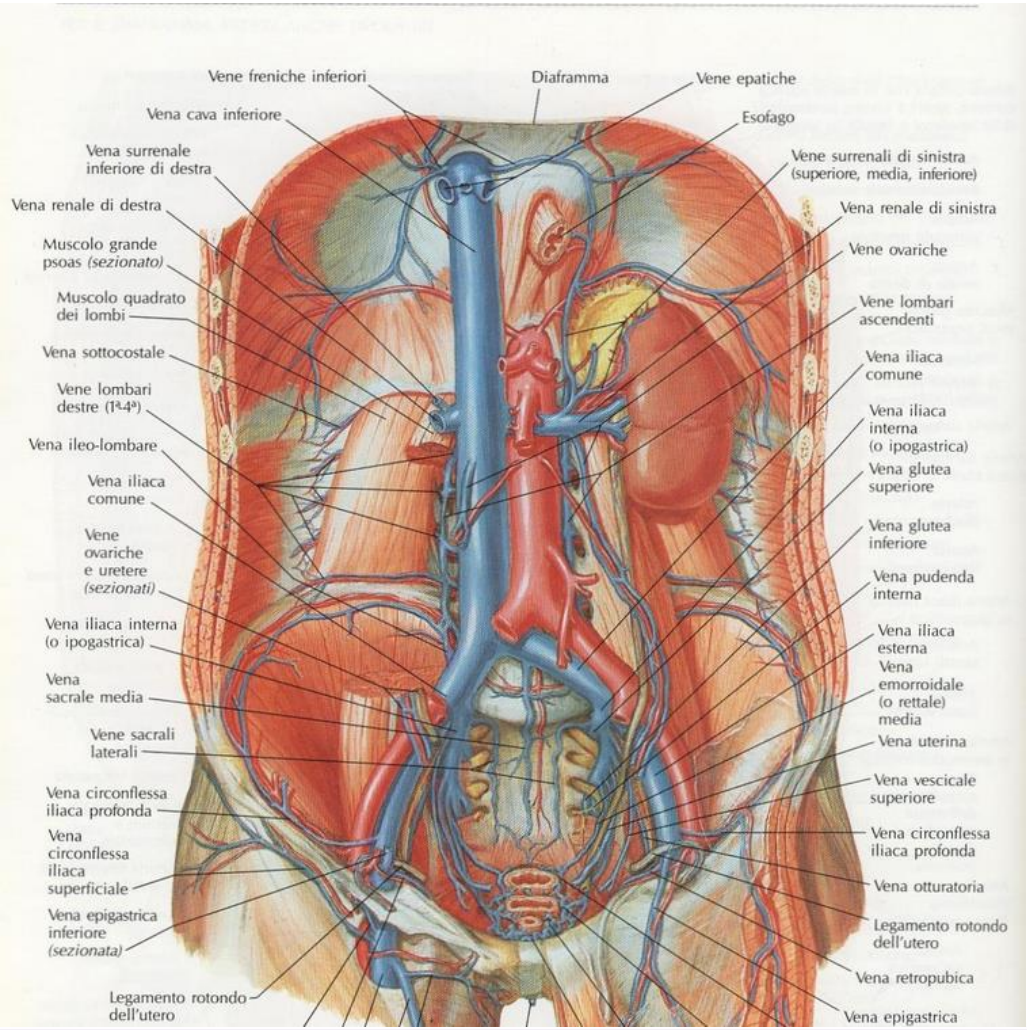

VARIAZIONI FISIOLOGICHE DI FLUSSO

Il flusso normale nella vena cava inferiore e nelle vene sovraepatiche viene fisiologicamente modulato da:

1) CUORE

Sistole: i movimenti del piano valvolare verso l'apice creano una forte aspirazione dentro gli atri, provocando un flusso rapido verso il cuore e quindi una riduzione di calibro della VCI

2) ATTI DEL RESPIRO (Spontaneo)

Le modificazioni cicliche della pressione pleurica trasmesse all'atrio destro producono variazioni di velocità del sangue venoso, con accelerazione inspiratoria (per pressione negativa intratoracica), cui segue una riduzione della velocità espiratoria, e di conseguenza del diametro del vaso, pari a circa il 50%

Inspirazione: ridotta pressione in VCI (e quindi ridotto diametro)

Espirazione e manovra di Valsalva: aumento della pressione in VCI

PAZIENTI IN VENTILAZIONE MECCANICA

Fase inspiratoria: la pressione positiva determina un aumento della pressione intratoracica, con conseguente ridotto ritorno venoso sistemico ed aumentato volume di sangue in vena cava inferiore.

Inversione delle modificazioni del diametro della VCI:

- Aumenta in fase inspiratoria
- Si riduce in fase espiratoria

Parametri da valutare

1) Dimensioni (tele-espiratoria): normale se ≤21 mm

2) Collassabilità: normale se >50%

Indice di collassabilità della vena cava inferiore:

$$\frac{diametro\ espiratorio\ - diametro\ inspiratorio}{diametro\ espiratorio} \times 100$$

NB Attenzione allo «pseudocollasso»! (Da traslazione dell'immagine durante il ciclo respiratorio)

VALUTAZIONE DELLA VCI PER STIMARE LA VOLEMIA

CONSENTE DI STIMARE LA PRESSIONE VENOSA CENTRALE DEL PAZIENTE:

Tanto più sarà dilatata ed ipocollassabile tanto maggiore sarà lo stato di ripienezza del paziente.

Vantaggi:
- Rapida
- Eseguibile a letto del paziente
- Non invasiva
- Sufficiente basso training dell'operatore
- Efficace anche nel paziente instabile in terapia intensiva
- Consente valutazione del ripristino dello stato volemico e della risposta ai fluidi nonché la risposta alla terapia diuretica

Svantaggi:
- Nel paziente obeso o meteorico può essere non/mal visualizzabile
- Nel paziente ventilato poco affidabile: sovrastima lo stato volemico
- Attenzione ad atleti e giovani con sincopi vasovagali, nei quali può essere fisiologicamente dilatata.

Ciozda et al. The efficacy of sonographic measurement of inferior vena cava diameter as an estimate of central venous pressure. Cardiovascular Ultrasound (2016) 14:33.

COME STUDIARE ECOGRAFICAMENTE LA VCI

Decubito supino o laterale sinistro

La porzione soprarenale è esplorabile per via sottocostale impiegando il fegato come finestra acustica

- Longitudinale
- Obliqua ascendente destra

<u>Sonde:</u> Convex o Sector

Va misurata a circa 1-2 cm dalla giunzione con l'atrio destro, appena caudalmente della vena epatica in modalità M-mode

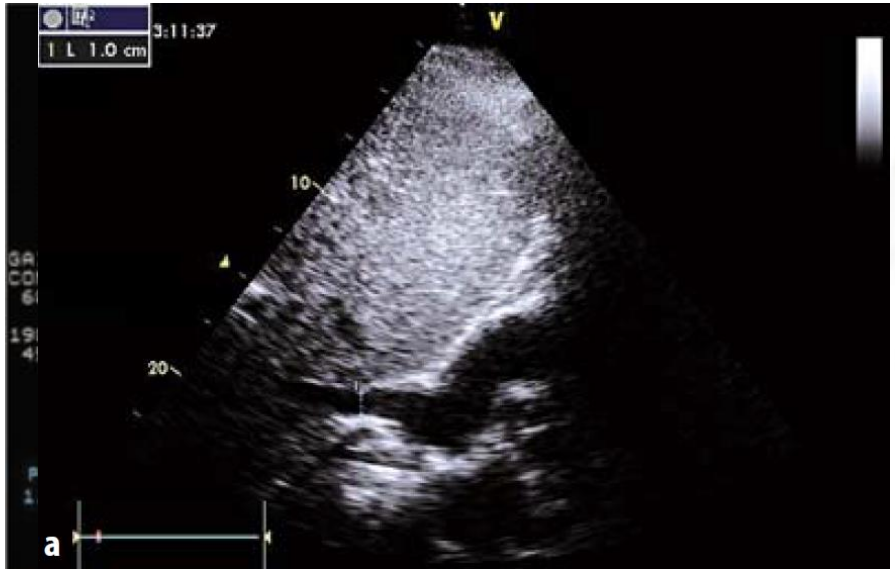

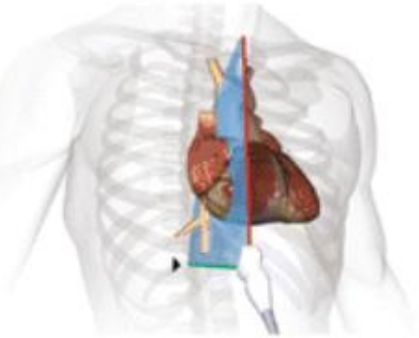

Denault AY et al. Transthoracic echocardiographic evaluation of the heart and great vessels. Can J Anaesth. 2018 Apr;65(4):449-472.

MODIFICAZIONI CON GLI ATTI DEL RESPIRO

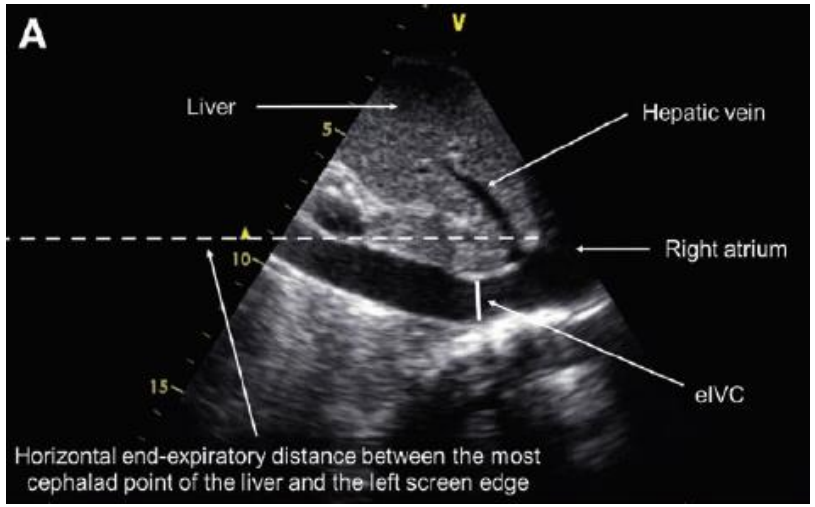

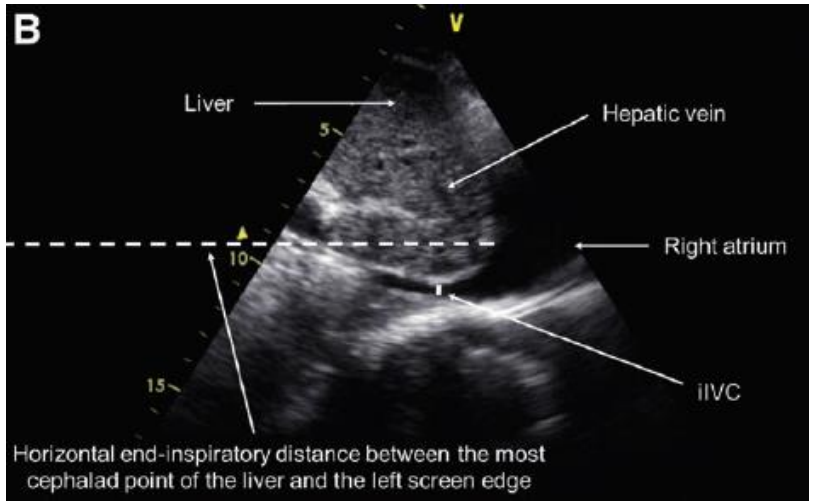

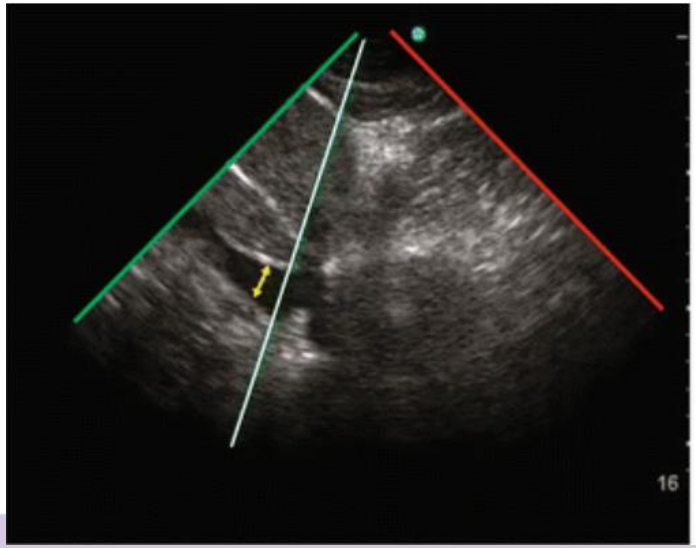

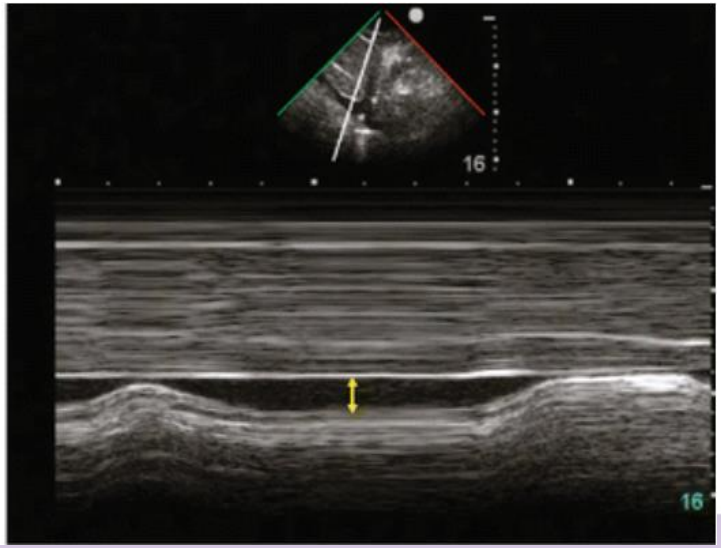

Per migliorare la portata cardiaca devo togliere o dare liquidi?

PAZIENTE IPERVOLEMICO

1) Aumento del calibro della VCI (>2,1cm)
2) Collasso respiratorio <50%

PVC=10-15mmHg

1) VCI >2,5 cm
2) Assenza di collasso inspiratorio

PVC>20mmHg

3) Aumento del calibro delle vene sovraepatiche (>1cm)

CAUSE DI MANCATA COLLASSABILITA' DELLA VENA CAVA INFERIORE

- Scompenso cardiaco acuto
- Tamponamento cardiaco
- Embolia polmonare massiva
- Trombosi della vena cava inferiore:
  - Incompressibilità del vaso (non agevole valutazione)
  - Aumento dimensioni e deformazione profilo longitudinale e trasversale del vaso
  - Assenza o riduzione del flusso venoso
  - Assenza mobilità spontanea pareti vasali

ECOCARDIOGRAMMA FAST

Finestra apicale 4 camere

Una singola finestra acustica ci fornisce informazioni molto utili per l'inquadramento del paziente ipervolemico mediante valutazioni che non necessitano di elevato training:

- Ridotta funzione sistolica ventricolare sinistra
- Rapporto diametro ventricolo destro/sinistro (>1)
- Contrattilità ventricolo destro ridotta (TAPSE <17 mm)
- Insufficienza tricuspidale e PAPs
- Versamento pericardico

FINESTRA APICALE 4 CAMERE

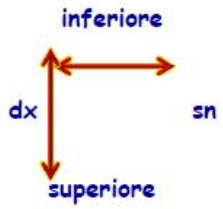

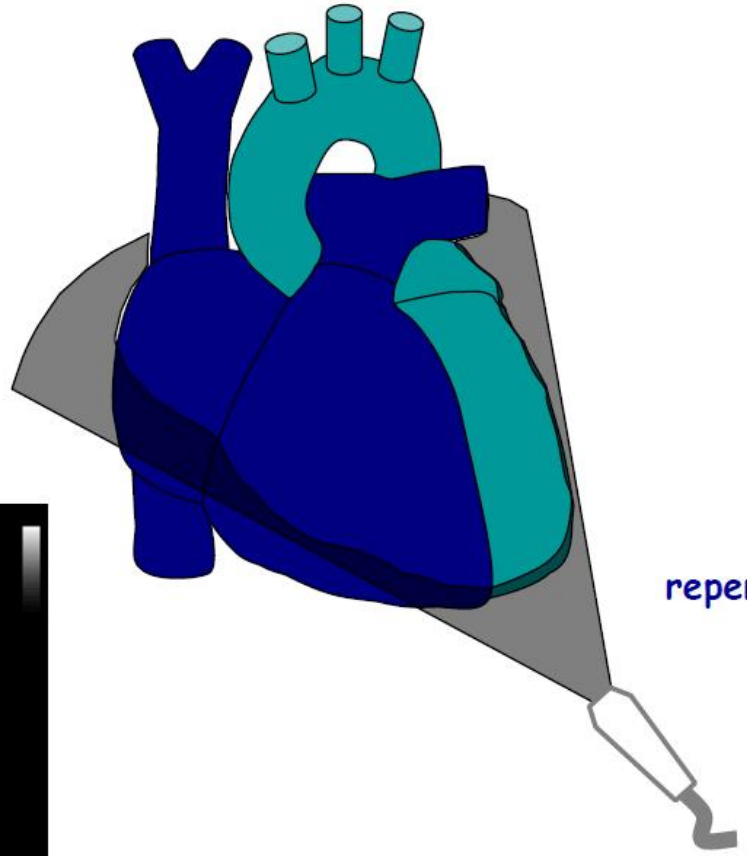

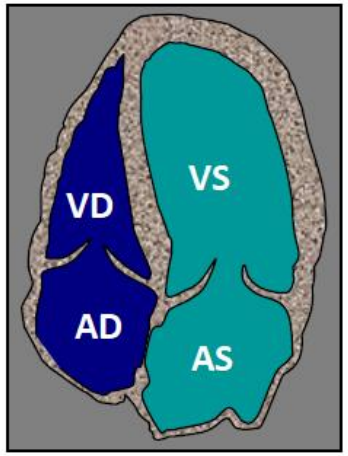

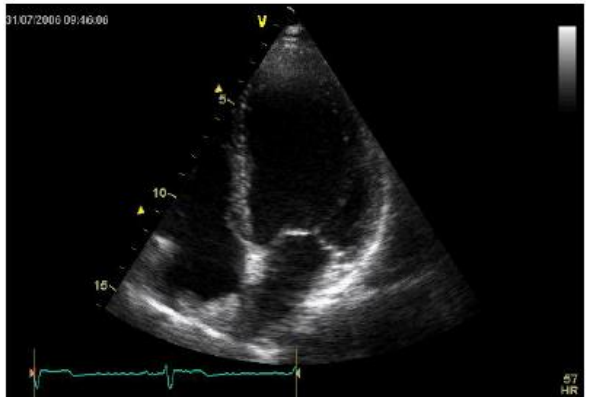

repere → ascella sinistra

NORMALE FUNZIONE SISTOLICA VENTRICOLARE SINISTRA

RIDOTTA FUNZIONE SISTOLICA VENTRICOLARE SINISTRA

AUMENTATO RAPPORTO VD/VS

TAPSE

Tricuspid Annular Plane Systolic Excursion

M-Mode

Normale se ≥16 mm

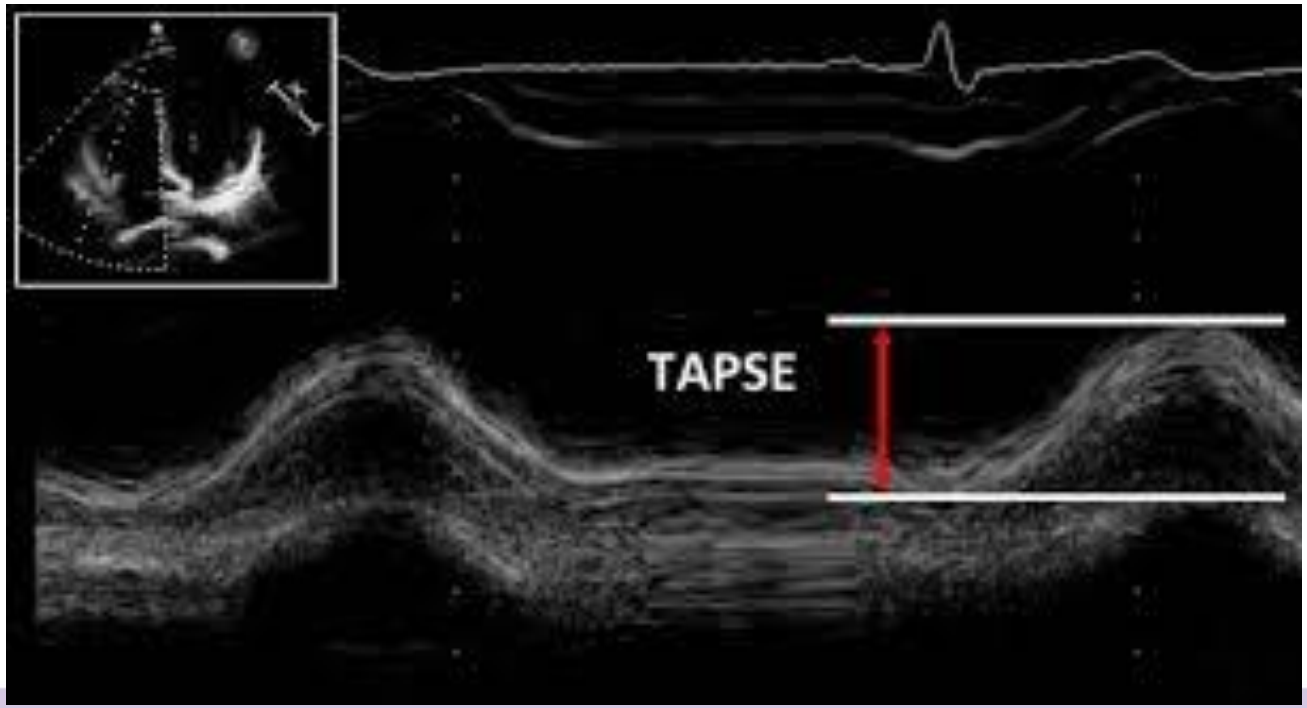

VERSAMENTO PERICARDICO

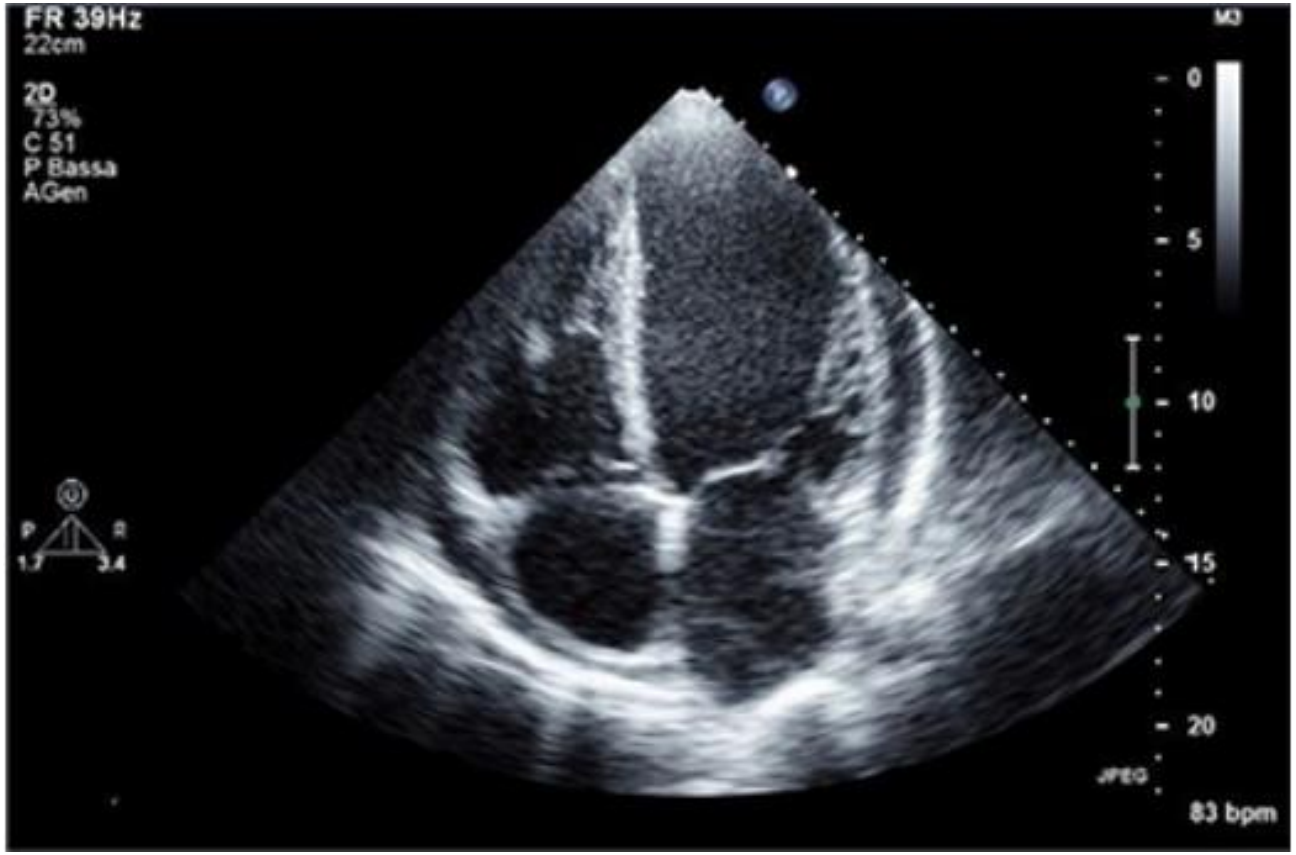

VALUTAZIONE DELLA PAPS

Valori normali:

Nell'adulto: <35 mmHg

Nell'anziano: <40 mmHg

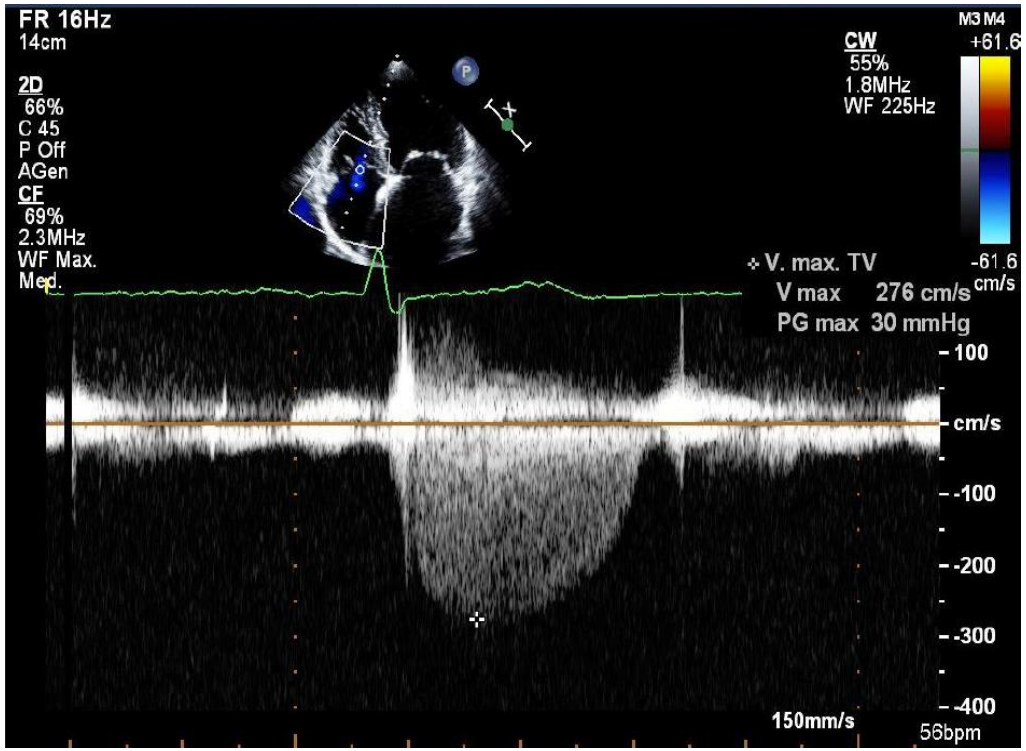

NB: insufficienza tricuspidale severa e ridotta funzione ventricolare destra la possono sottostimare!

Porter TR et al. Guidelines for the Use of Echocardiography as a Monitor for Therapeutic Intervention in Adults: A Report from the American Society of Echocardiography. J Am Soc Echocardiogr 2015;28:40-56.

SCOMPENSO CARDIACO ACUTO

Ecocardiogramma fast:

Ridotta funzione sistolica ventricolare sinistra

Rapporto diametro ventricolo destro/sinistro (>1)

Contrattilità ventricolo destro ridotta (TAPSE <16 mm)

Ecografia toracica: comete diffuse e bilaterali?

EMBOLIA POLMONARE

Perché compaiano segni di cuore polmonare acuto, occorre che l'ostruzione anatomo-funzionale del circolo arterioso sia di almeno il 30-40%

Scarsa utilità dell'ecocardiografia come screening salvo casi più gravi

Il sovraccarico acuto di pressione del ventricolo destro determina dilatazione ed ipocinesia della cavità, spostamento diastolico del setto interventricolare verso il VS con conseguente discinesia

Rapporto DdVD/DdVS in apicale 4 camere ≥ 1

Ipocinesia della parete libera del ventricolo destro

Ipertensione polmonare

Vena cava inferiore dilatata e non/ipocollassabile

Insufficienza tricuspidale severa

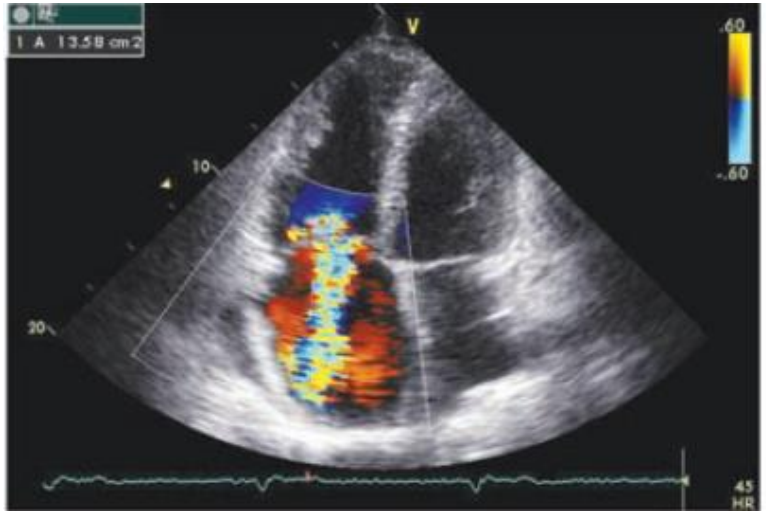

Aumento dei gradienti transvalvolari

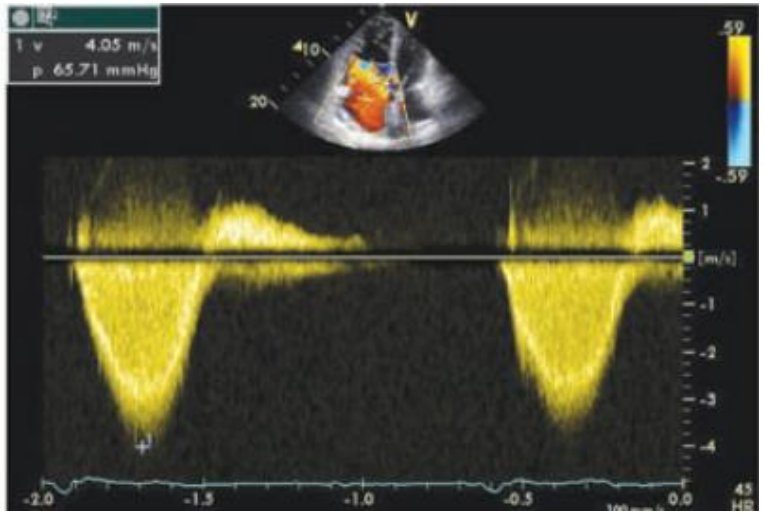

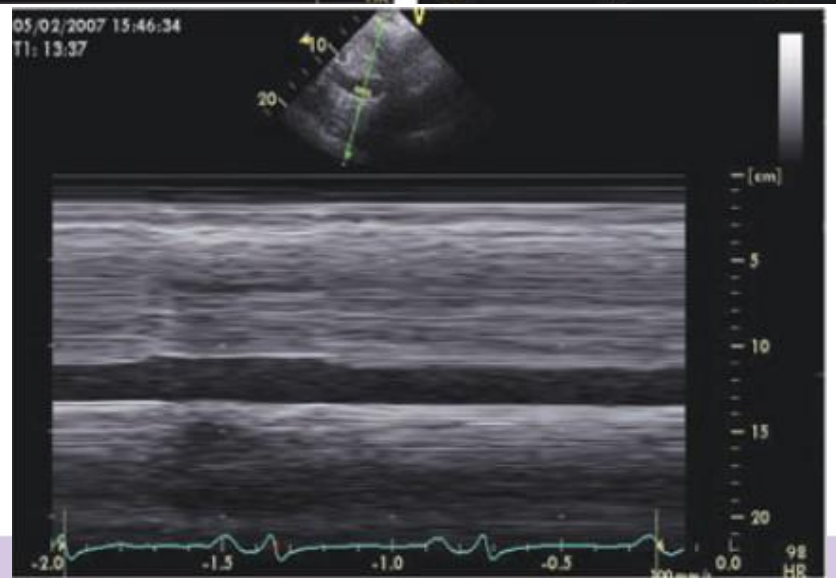

PAZIENTE IPOVOLEMICO

<u>Respiro spontaneo</u>

Diametro VCI <1 cm

Collasso inspiratorio completo della VCI

<u>Ventilazione meccanica</u>*

Diametro VCI <1,5 cm

PVC=0-5 mmHg

Altri fattori associati: kissing sistolico ventricolare sinistro

*Meno affidabile in questi pazienti, ma una piccola VCI può escludere la presenza di elevata PVC.

DIAGNOSI DIFFERENZIALE DELLO SHOCK

Table 1. Abdominal and Cardiac Evaluation with Sonography in the Hypotensive Patient [11]

Category of shock	Cardiac Function	IVC
Septic	Hyperdynamic left ventricle Hypodynamic in late sepsis	Narrow IVC, Collapses with inspiration
Cardiogenic	Hypodynamic left ventricle	Dilated IVC, little or no collapse with inspiration
Hypovolemic	Hyperdynamic left ventricle	Narrow IVC Collapses
Obstructive (cardiac tamponade)	Pericardial effusion Diastolic collapse right ventricle	Dilated IVC, no collapse with inspiration
Obstructive (pulmonary embolus)	Dilated right ventricle Dilated right atrium	Dilated IVC Minimal collapse

AAA, abdominal aortic aneurysm; IVC, inferior vena cava.

Lyon & Verma. Ultrasound Guided Volume Assessment Using Inferior Vena Cava Diameter. The Open Emergency Medicine Journal, 2010, 3, 22-24.

PREDIZIONE RESPONSIVITA' AI FLUIDI

Pazienti in respiro spontaneo: indice di collassabilità (inspirazione profonda) >48% ha specificità 90% e sensibilità 84% in pazienti in shock settico

Preau et al. Diagnostic Accuracy of the Inferior Vena Cava Collapsibility to Predict Fluid Responsiveness in Spontaneously Breathing Patients With Sepsis and Acute Circulatory Failure. Crit Care Med 2017;45:e290.

Pazienti ventilati: indice di collassabilità 18-20% ha sensibilità e specificità fino al 90% in pazienti in shock

Huang et al. Value of variation index of inferior vena cava diameter in predicting fluid responsiveness in patients with circulatory shock receiving mechanical ventilation: a systematic review and meta-analysis Critical Care (2018) 22:204.

VALUTAZIONE RISPOSTA AI FLUIDI

Misurazione seriate del diametro della VCI: aumenta dopo replezione di volume ed in corrispondenza all'aumento della PVC

Misurazione seriate dell'indice di collassabilità: una sua riduzione è indice di incremento della gittata cardiaca

UTILE INOLTRE PER VALUTARE LA RISPOSTA AI DIURETICI!

Preau et al. Diagnostic Accuracy of the Inferior Vena Cava Collapsibility to Predict Fluid Responsiveness in Spontaneously Breathing Patients With Sepsis and Acute Circulatory Failure. Crit Care Med 2016;45:e290.

CONCLUSIONI

La valutazione delle dimensioni e della collassabilità della vena cava inferiore è un buon metodo di stima dello stato volemico del paziente e della pressione venosa centrale, anche se perde in efficacia nei pazienti ventilati

Utile per la predizione di responsività ai fluidi nel paziente in shock, anche ventilato

Utile per la valutazione dell’efficacia della fluidoterapia e per il monitoraggio della risposta alla terapia diuretica

Grazie per l’attenzione