LO STUDIO DELLA PLEURA TRAMITE LUS (I parte)

A cura di: Dr.ssa Tessa Mazzarone[1,2], Dr. Chukwuma Okoye[1,2]
[1]*UOC Geriatria Universitaria, Azienda Ospedaliero Universitaria Pisana*
[2]*Dipartimento di Medicina Clinica e Sperimentale, Università di Pisa*

Le strutture parietali del torace sono costituite da cute e sottocute, dalle fasce e dalle strutture muscolari della parete, dalle coste e dalla linea pleurica. La linea pleurica è costituita normalmente dai due foglietti pleurici parietale e viscerale intimamente addossati e si presenta come una linea ecogena regolare con spessore inferiore ai 2 mm. Questa costituisce l'interfaccia parieto-polmonare ovvero la superficie del polmone.[1]

La patologia pleurica viene esplorata con accuratezza attraverso l'ecografia, specialmente se il paziente ha una parete sottile, tale da rendere possibile l'impiego di una sonda lineare con frequenza variabile tra 7 e 10 MHz. Più difficile può risultare l'esplorazione nel paziente obeso oppure nei soggetti con enfisema sottocutaneo. La pleura parietale costale può essere vista con scansioni intercostali che percorrono gli spazi intercostali, pertanto, la sua evidenza è quasi completa. La pleura diaframmatica, invece, può essere vista solamente se contrastata da versamento pleurico. Quella mediastinica è in genere inesplorabile a meno che non sia interessata da grosse lesioni che aggettino il versamento. La presenza di versamento pleurico esalta i particolari pleurici parietali e viscerali, a patto che questi mostrino una ecogenicità differente da quella del liquido, altrimenti la differenziazione tra le lesioni ipo-anecogene pleuriche e versamento transonico può essere difficile se non si impiega un mezzo di contrasto endovena.[2]

Qualsiasi alterazione a livello dello spazio pleurico o di uno dei due foglietti porta ad una alterazione del quadro ecografico classico di "*sliding"* con la formazione di immagini e artefatti caratteristici della patologia.

GLI ARTEFATTI ECOGRAFICI NELLO STUDIO DELLA PLEURA:

LUNG SLIDING:

Negli individui sani i due foglietti scorrono uno sull'altro con un movimento sincrono agli atti respiratori denominato *"lung sliding"* o *"gliding"*. Tale movimento indica la dinamica del polmone e la presenza di contatto parietale ed è meno visibile a livello degli apici polmonari, fisiologicamente meno mobili, rispetto alle basi.
Tende, invece, a scomparire in corso di **pneumotorace o adesioni pleuriche, atelettasia** e fisiologicamente nell'**apnea**; può rimanere evidente in corso enfisema o bolle aeree. Il fenomeno di *sliding* può essere studiato anche tramite scansioni M-mode. Una scansione M-mode su di un piano pleurico mobile produce un tracciato caratterizzato da linee irregolari con aspetto a bordo di spiaggia ("*seashore sign")*. [12]

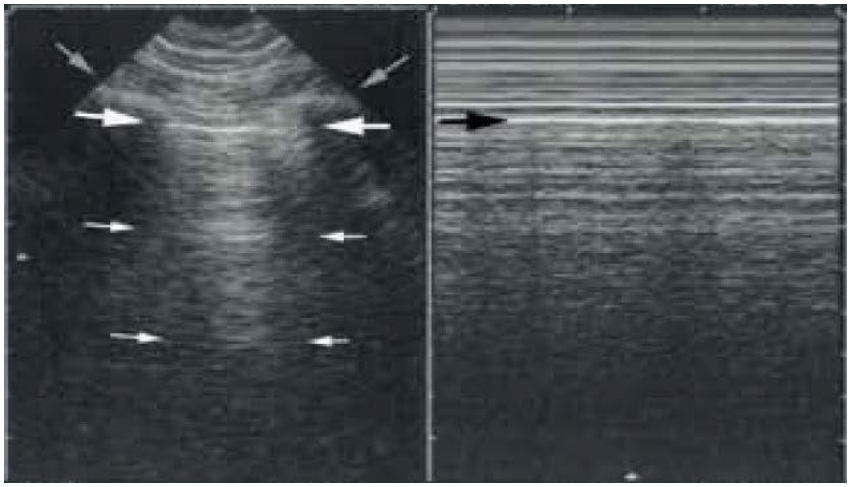

FIG 1: Immagine ecografica a confronto tra B-mode (a sinistra) e M-mode (a destra) in cui si rileva il tracciato con aspetto a seashore in un soggetto sano con lung sliding.

LUNG PULSE:

Un altro artefatto utile nello studio della pleura è il *"lung pulse",* rappresentato dal ritmico e millimetrico movimento della pleura determinato dall'attività sistolica del cuore, che si evidenzia soprattutto nelle zone di parenchima polmonare adiacenti al cuore.[1]

Il *lung pulse* è un segno di **completa atelettasia**, intesa secondo il suo significato etimologicodi mancata espansione periferica. Quando il polmone è correttamente areato il *lung sliding* è dominante ed elimina questo segnale del cuore.

Una manovra volontaria come l'apnea riproduce una condizione di completa atelettasia, comportando l'immediato peggioramento degli scambi gassosi a livello di entrambi i polmoni. Durante l'apnea volontaria è difatti possibile osservare come il *lung pulse* subentri al posto del *lung sliding*. La presenza del *lung pulse* è tuttavia da considerare patologica se trovata ripetutamente nel paziente con normale ventilazione polmonare. Rappresenta un reperto molto frequente nelle **ARDS** e permette di distinguere i pazienti con compromissione della ventilazione polmonare. **Esclude**, invece, **lo pneumotorace**.[3]

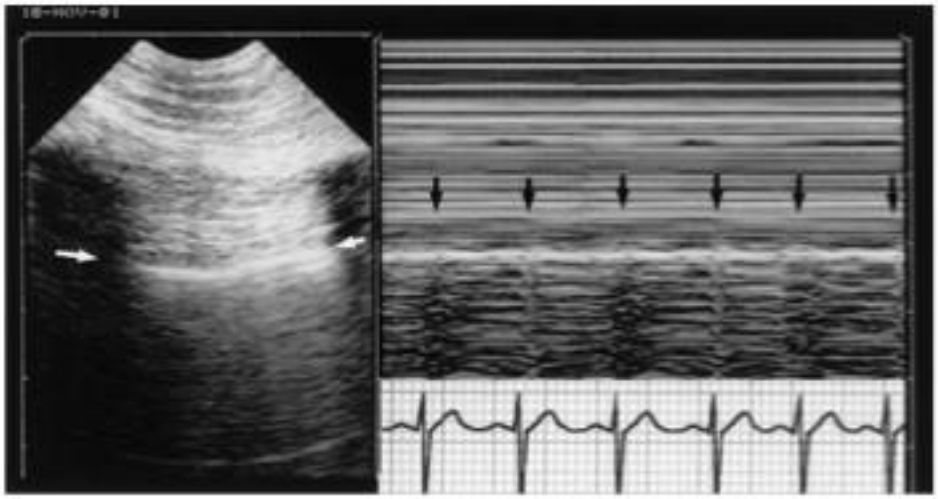

Figura 2: Aspetto statico della linea pleura (frecce bianche). A destra, M-Mode con evidenzadi oscillazioni regolari coincidenti con la frequenza dei battiti cardiaci, confermati all'ECG. [3]

LUNG POINTS:

I *"lung points"* sono, invece, quei punti della linea pleurica in cui il normale movimento di scorrimento, *sliding*, viene bruscamente interrotto e sul monitor appare una linea pleurica immobile. Questo segno ha il significato di perdita di contatto parietale e sta a significare la presenza di uno pneumotorace non massivo.[1]

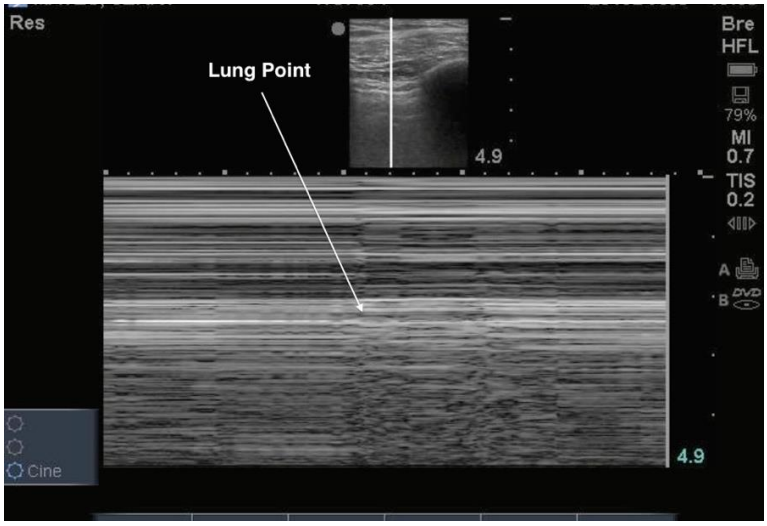

Figura 3: Lung point

In conclusione, si possono riassumere tre possibili atteggiamenti della linea pleurica:

- *Lung sliding*, pattern normale
- Assenza del *lung sliding* con conseguente totale acinesia, pattern suggestivo di pneumotorace
- Assenza del *lung sliding* con comparsa del *lung pulse*, pattern che indica una compromissione della ventilazione polmonare[3]

La patologia pleurica indagabile con ecografia comprende:

- I versamenti, compreso anche l'emotorace
- Lo pneumotorace
- Le lesioni flogistiche e produttive della pleura (pleuriti, placche pleuriche, calcificazioni, neoplasie benigne e maligne della pleura, depositi metastatici)[2]

IL VERSAMENTO PLEURICO

Il liquido pleurico è un sottile film di liquido sierico presente tra la pleura viscerale e quella parietale, pari a circa 20 mL nell'adulto sano. L'anomalo accumulo di fluido nello spazio pleurico è definito versamento pleurico (VP). Le principali cause di versamento pleurico negli adulti sono lo scompenso cardiaco, la cirrosi epatica, le

polmoniti, le patologie maligne della pleura, l'embolia polmonare e alcune malattie gastrointestinali.[4]

Il volume del versamento pleurico può essere stimato con metodiche invasive (quantitative), come la TC o la toracentesi, e non invasive (qualitative), come la LUS.[4]La TC continua ad essere il gold standard per la quantificazione del versamento pleurico[5]sebbene ad oggi sia stato ampiamente dimostrato quanto l'accuratezza diagnostica della LUS sia sovrapponibile a quella della TC ed indubbiamente superiore a quella del radiogramma del torace[6].

Il riconoscimento ecografico di una falda di versamento pleurico è difatti agevole e viene utilizzato da più di 40 anni[78].

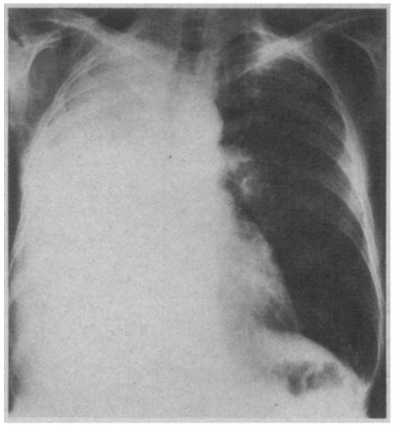

Fig 1.—Posteroanterior view of patient 1. Tracheal deviation to right.

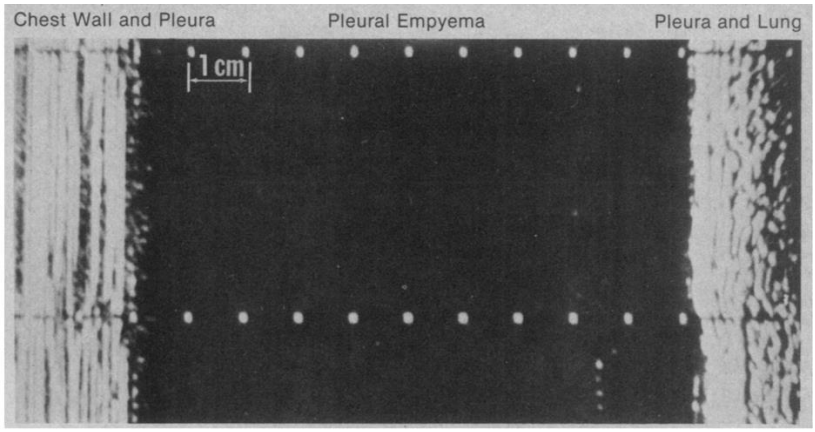

Fig 2.—M-mode echogram from patient 1 showing characteristic features of recording of pleural fluid. Central echo-free space bounded by proximal stationary chest-wall echoes and distal mobile lung echoes.

Figura 4: Prime stime di versamento pleurico tramite ecografia da Adams F V, Galati V. M-Mode UltrasonicLocalization of PleuralEffusion: Use in Patients With NondiagnosticPhysical and RoentgenographicExaminations. JAMA. 1978

Esso appare come una raccolta fluida, transonica, che si raccoglie tra pleura parietale e viscerale.[1]

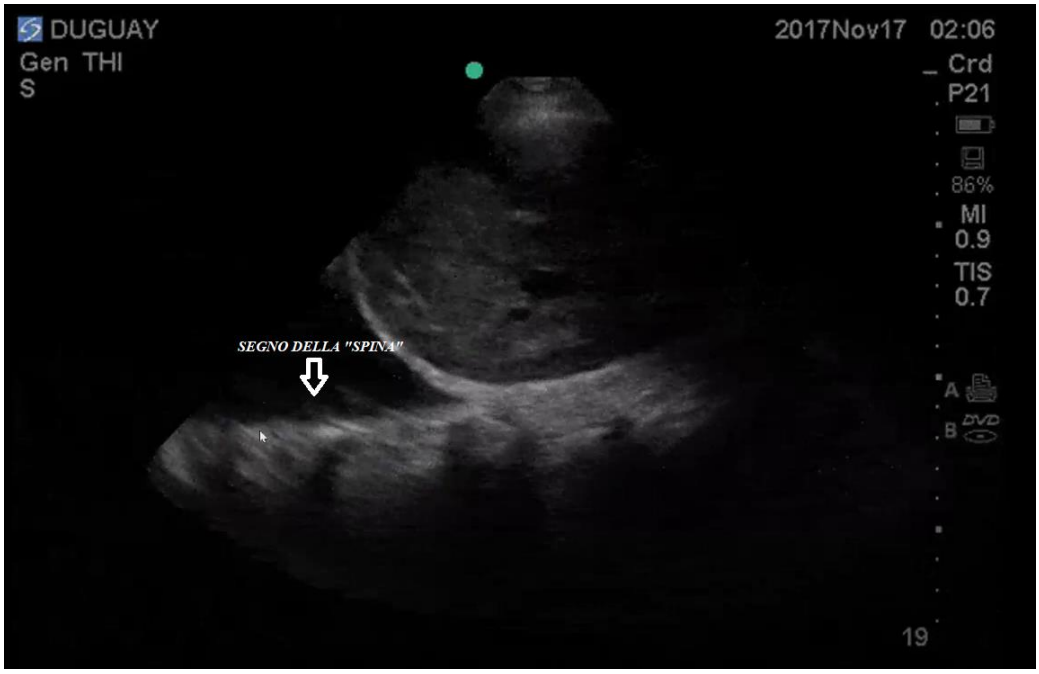

Figura5: Ecografia B-Mode, Versamento pleurico dx in PLAPS con evidenza posteriore dei processi spinosi della colonna vertebrale nel cosiddetto "Spine sign" o "segno della spina".

È facilmente visibile posizionando il cursore lateralmente o posteriormente sul torace, con il paziente seduto a busto eretto per permettere al fluido di collocarsi inferiormente. In particolari situazioni, per esempio nei pazienti allettati ricoverati in UTI, trovare una buona finestra può risultare difficoltoso.[9]

Le caratteristiche dei versamenti pleurici variano in rapporto alla loro natura, i trasudati appaiono anecoici, mentre gli essudati contengono echi al loro interno. La presenza di echi mobili con il respiro ("*plankton sign"*), di sepimentazione o di echi strutturati depongono per la presenza di un essudato, di un emotorace o di un empiema.[1]

Con la modalità M-mode è possibile rilevare un caratteristico segno dinamico, il "*sinusoid sign*", che è proprio dei versamenti a bassa viscosità ed è dato dallo spostamento del polmone verso la parete toracica durante l'espirazione.[1]

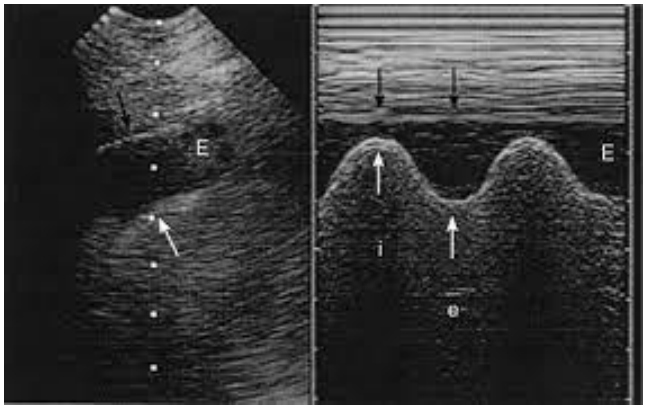

Figura6: A sinistra ecografia B-mode, versamento pleurico. A destra ecografia M-mode, segno del sinusoide

QUANTIFICAZIONE DEL LIQUIDO PLEURICO:

Uno dei punti chiave della ecografia toracica nell'ambito del versamento pleurico è la capacità di stima dello stesso. In effetti, la quantificazione del volume di versamento pleurico, può rivelarsi utile nel valutare la relazione tra un accumulo di liquido e sintomi respiratori (come dispnea, ortopnea)[5]; rivestendo un ruolo importante nella scelta di eventuali indicazioni farmacologiche o interventistiche (toracentesi) per il trattamento del versamento pleurico[9].
Nell'ambito del paziente critico lo studio di *Balik et al* ha mostrato come la valutazione ecografica del VP sia importante per quantificare rapidamente il volume del liquido pleurico attraverso una semplice formula **V(ml)=20xSep (mm**) e quindi d'aiuto nel decidere quando eseguire o meno una toracentesi.[10]

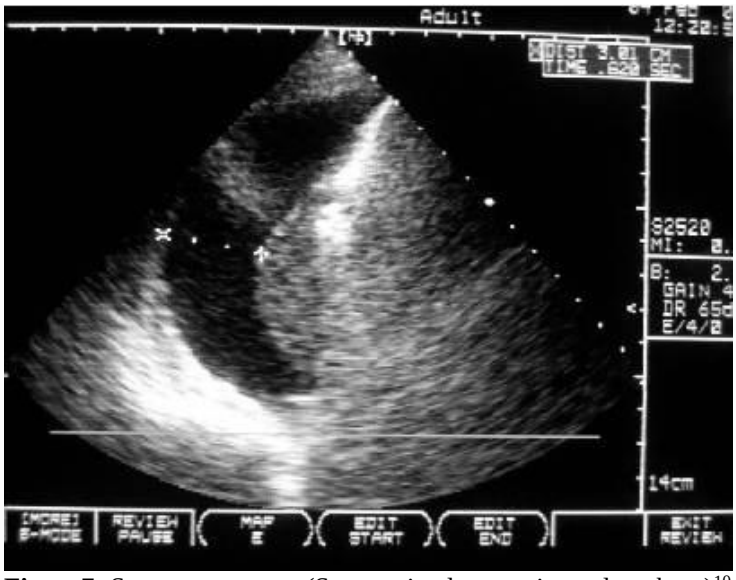

Figura7: Sep measurement (Sep maximal separation at lung base)[10]

Esistono, in realtà, varie equazioni per stimare la quota di versamento.

La formula di *Hassan et al* prende in considerazione l'altezza totale del versamento (H) e la distanza tra la base del polmone e l'apice del diaframma (D) misurate in cm.
V (ml) = (H+D) cm x 70ml/cm
Questa formula ha una accuratezza del 83% nel definire il volume del versamento[11]

In aggiunta, *Remérand et al* hanno dimostrato come l'utilizzo di un approccio multiplanare sia in grado di migliorare l'accuratezza dell'ecografia polmonare per la misurazione di volumi più o meno grandi di versamento pleurico, secondo la formula:
V(ml)= L $_{US}$ **x A** $_{US}$.[12]

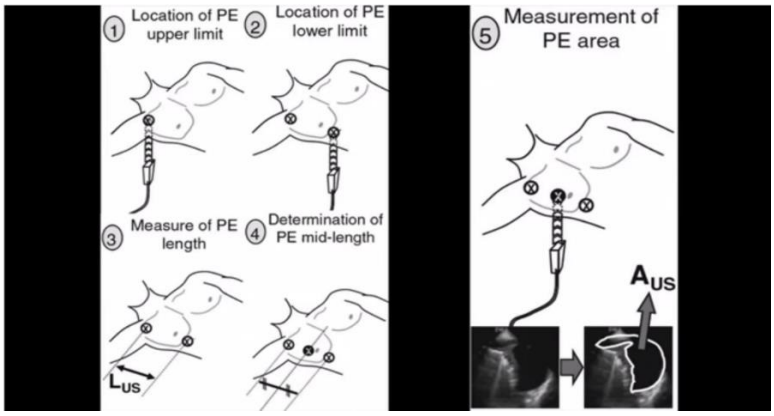

Figura8: Schematic procedure to quantify PEV with the new formula assessed by ultrasound. The upper (1) and lower (2) paravertebral intercostal spaces where PE is detected are drawn on the patient's skin. The PE paravertebral length (L US) was measured between these two points (in cm) (3). The middle of the PE height was located (4). At this point, the probe was applied to the skin in a strict transversal plane, at end-expiration, as posterior as possible. The cross-sectional area at mid length (A US) was measured: after freezing the image on the screen, the PE area was manually delineated, and A US was automatically calculated using the ultrasound scanner software (in cm2). A US was considered as the mean of three consecutive measurements. Ultrasound PEV (PEVUS, in ml) was calculated by multiplying **L US by A US**[12]

Il modello di *Cerquitella et al* si basa su una quantificazione del VP tramite un'approssimazione cilindrica dove hPEus corrisponde all'altezza massima del versamento pleurico sul piano frontale e aPEus rappresenta l'area di effusione calcolata in corrispondenza della metà di hPEus. Il modello proposto stima il volume del VP (PEVus) moltiplicando PhPEus per aPEus: **VP (PEVus)= PhPEus x aPEus**

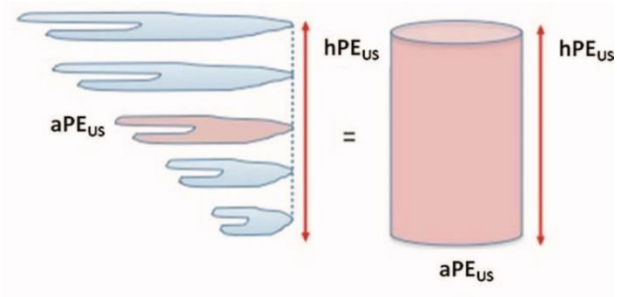

Figura9: Simplyfing hypothesis for the estimation of PE volume. [4]

PEVus sono stati messi a confronto con i volumi stimati al TC (PEVct), dimostrando un livello di accuratezza diagnostica comparabile a quello della TC [4]
Recentemente, lo studio di *Scarlata et al* ha sviluppato modelli multiplanari, uno cilindrico e uno a settori cilindrici variabili, in grado di quantificare il volume del VP. Ognuno di questi modelli ha usato come riferimento analisi volumetriche della TC torace. La loro esperienza ha dimostrato che la correlazione tra le scansioni TC e i modelli a settori cilindrici è estremamente alta confermando che la quantificazione del VP tramite LUS rappresenta una metodica altrettanto accurata e affidabile.[5]
Lo studio di *Lindner et al* ha invece proposto uno score ecografico semiquantitativo da utilizzare per il monitoraggio del versamento pleurico (PEFs) nel paziente ricoverato per scompenso cardiaco acuto.[13] Il vantaggio di

tale metodica è la rapidità di esecuzione e la replicabilità, che lo qualifica come utile strumento diagnostico in reparto medico-intensivo.

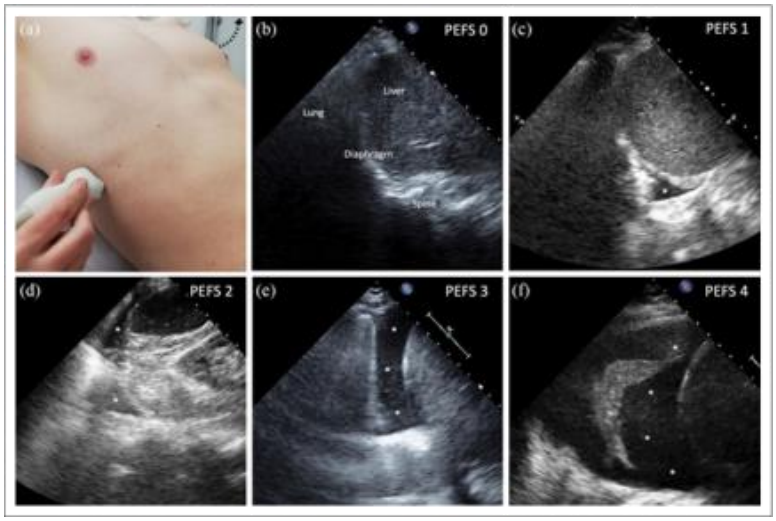

Figure 10:PEF score examples. Patient and probe positioning for PEF assessment (a). Example for increasing PEF scores assessed on thoracic ultrasound from 0 to 4 (b–f). Asterisk represents pleural fluid. PEF: pleural effusion score.

BIBLIOGRAFIA:

1. Orsola-malpighi PS, Computerizzata LT, Computerizzata T. *Utilità dell'ecografia del torace in radiologia d'urgenza Use of chest sonography in acute - careradiology*. Published online 2007:1-12.
2. Soldati G. *No Title Ecografia Dell'apparato Respiratorio, Testo-Atlante Di Ecografia Del Torace*. (Malesci-Guidotti, ed.).; 2015.
3. Lichtenstein DA, Lascols N, Prin S, Mezière G. *The "lung pulse": an early ultrasound sign of complete atelectasis. Intensive Care Med*. 2003;29(12):2187-2192. doi:10.1007/s00134-003-1930-9
4. Cerquitella M, Saccomandi P, Silvestri S, et al. *Ultrasound estimation of pleural effusion in geriatric patients.* Published online 2016.
5. Of V, Multiplanar TWO. Original Contribution *Estimation of pleural effusion volume through chest ultrasound : validation of two multiplanar models.* 2020;46(8):1960-1967. doi:10.1016/j.ultrasmedbio.2020.04.020
6. Eibenberger KL, Dock WI, Ammann ME, Dorffner R, Hörmann MF, Grabenwöger F. *Quantification of pleural effusions: sonography versus radiography. Radiology*. 1994;191(3):681-684. doi:10.1148/radiology.191.3.8184046
7. Adams F V, Galati V. *M-Mode Ultrasonic Localization of Pleural Effusion: Use in Patients With Nondiagnostic Physical and Roentgenographic Examinations. JAMA*. 1978;239(17):1761-1764. doi:10.1001/jama.1978.03280440045014
8. Gryminski J, Krakowka P, Lypacewicz G. *The diagnosis of pleural effusion by ultrasonic and radiologic techniques. Chest*. 1976;70(1):33-37. doi:10.1378/chest.70.1.33
9. Laursen CB, Clive A, Hallifax R, et al. *European Respiratory Society statement on thoracic ultrasound.* 2021;(May 2020):1-26. doi:10.1183/13993003.01519-2020
10. Balik M, Plasil P, Waldauf P, et al. *Ultrasound estimation of volume of pleural fluid in mechanically ventilated patients. Intensive Care Med*. 2006;32(2):318. doi:10.1007/s00134-005-0024-2
11. Hassan M, Rizk R, Essam H, Abouelnour A. *Validation of equations for pleural effusion volume estimation by ultrasonography. J Ultrasound*. 2017;20(4):267-271. doi:10.1007/s40477-017-0266-1
12. Remérand F, Dellamonica J, Mao Z, et al. *Multiplane ultrasound approach to quantify pleural effusion at the bedside. Intensive Care Med*. 2010;36(4):656-664. doi:10.1007/s00134-010-1769-9
13. Lindner M, Thomas R, Claggett B, et al. *Quantification of pleural effusions on thoracic ultrasound in acute heart failure. Eur Hear Journal Acute Cardiovasc Care*. 2020;9(5):513-521. doi:10.1177/2048872620901835