LO STUDIO DELLA PLEURA TRAMITE LUS (II parte)

A cura di: Dr.ssa Evelyn Di Matteo[1], Dr. Giuseppe Perri[1]

[1] UO Geriatria, Dipartimento di Medicina e Chirurgia, Policlinico Universitario Campus Bio-Medico, Roma

LUS E PNEUMOTORACE

Lo pneumotorace è la presenza di aria nello spazio pleurico, che provoca un collasso parziale o completo del polmone. In base ai dati raccolti nel General Practice Research Database (GPRD) [1] il tasso complessivo di pneumotorace si attesta al 24,0/100 000/anno per gli uomini e 9,8/100 000/ anno per le donne. I ricoveri per pneumotorace come diagnosi primaria si sono verificati con un'incidenza complessiva di 16,7/100 000 all'anno negli uomini (due le fascie di età maggiormente coinvolte, tra i 20-24 anni e 80-84 anni) e 5,8/100 000 all'anno per le donne (anche in questo caso è stata descritta un'incidenza bifasica in due fasce di età, primo picco tra i 30-34 anni e secondo picco tra i 70-74 anni). Per quanto riguarda la mortalità i tassi erano di 1,26/milione all'anno negli uomini e 0,62/milione per le donne, con un tasso di decesso maggiore nelle persone anziane (età > 85 anni) [1].

La Tomografia computerizzata del torace rappresenta la metodica gold standard nella diagnosi di pneumotorace, tuttavia a causa degli elevati costi e dell'esposizione a radiazioni ionizzanti, viene nella pratica clinica sostituita dalla radiografia del torace come esame diagnostico di primo livello, seppur quest'ultima presenti una ridotta accuratezza diagnostica rispetto alla TC. Negli ultimi decenni è stata posta una crescente attenzione alla tecnica ultrasonografica per la diagnosi di pneumotorace, contraddistinta da elevata sensibilità (87%) e specificità (99%) e riportando un'accuratezza addirittura maggiore della radiografia convenzionale in proiezione antero-posteriore.[2,3]

La metodica è di facile acquisizione, sicura, ma soprattutto rapida, cosa che l'ha resa sempre più protagonista in setting come quello dell'emergenza – urgenza. Questa prevede, partendo da delle scansioni lungitudinali ed utilizzando una sonda lineare a paziente supino nei siti di scansione anteriori, di definire un protocollo diagnostico che, se rispettato, pone diagnosi di pneumotorace (vedi fig. 1)

1) Il primo step prevede **la ricerca dello sliding pleurico** (fisiologico scorrimento delle due pleure con gli atti del respiro) che, se presente, esclude la presenza di pneumotorace. L'assenza di sliding pleurico non è però un segno patognomonico, infatti esso può essere assente anche in altre condizioni patologiche (es. atelettasia, adensamenti polmonari).

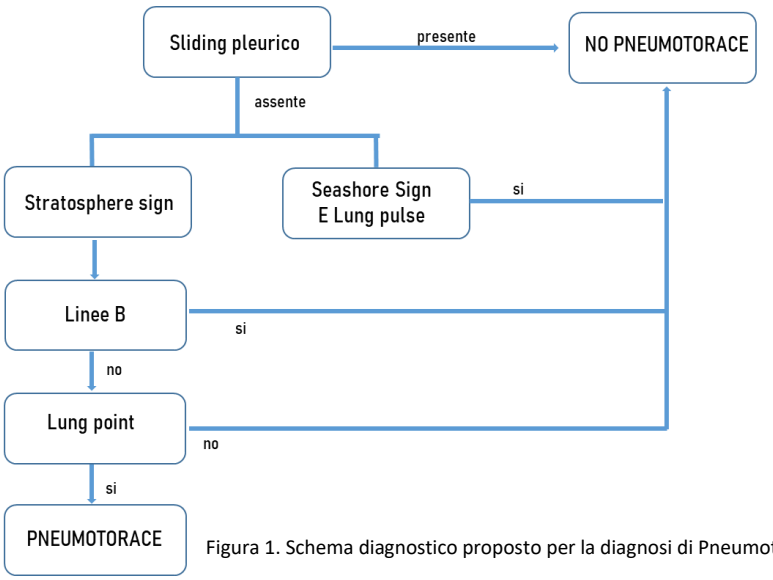

Figura 1. Schema diagnostico proposto per la diagnosi di Pneumotorace

2) Il secondo step prevede **il riconoscimento in M-mode, al di sotto della linea pleurica, dello "seashore sign"** (Fig.2 A)

   O segno della battigia, (*dato dalla disposizione orizzontale in M-mode di echi associati ai vari strati della parete toracica, di quali l'inferiore, risultando frastagliato e con echi fini per il movimento periodico dello sliding pleurico, assomiglia ad una spiaggia*) indicativo di un polmone normalmente areato che esclude la diagnosi di pneumotorace e del "lung pulse", una pulsazione sincrona con i battiti cardiaci, anche quest'ultimo reperto fisiologico. In caso di pneumotorace invece la visualizzazione in M-mode si modifica, presentando un pattern laminare e stratificato al di sotto della linea pleurica, definito come "stratosphere sign" (o "barcode sign", segno del codice a barre).

3) **Il terzo step prevede la ricerca delle linee B,** artefatti di riverbero verticale tipici delle patologie in cui si verifica l'ispessimento dei setti intralobulari o interlobulari quali l'edema polmonare e le malattie polmonari interstiziali. La presenza di queste esclude quindi la diagnosi di pneumotorace in cui si osserva la presenza di riverberi orizzontali detti linee A.

4) **Il quarto e ultimo step prevede la ricerca del lung point** ossia il punto di giunzione tra un'area che presenta sliding pleurico e un'area che non lo presenta. Se presente permette di porre diagnosi certa di pneumotorace lieve-moderato, può non esser visibile nei casi di pneumotorace massivo (Fig2-D).

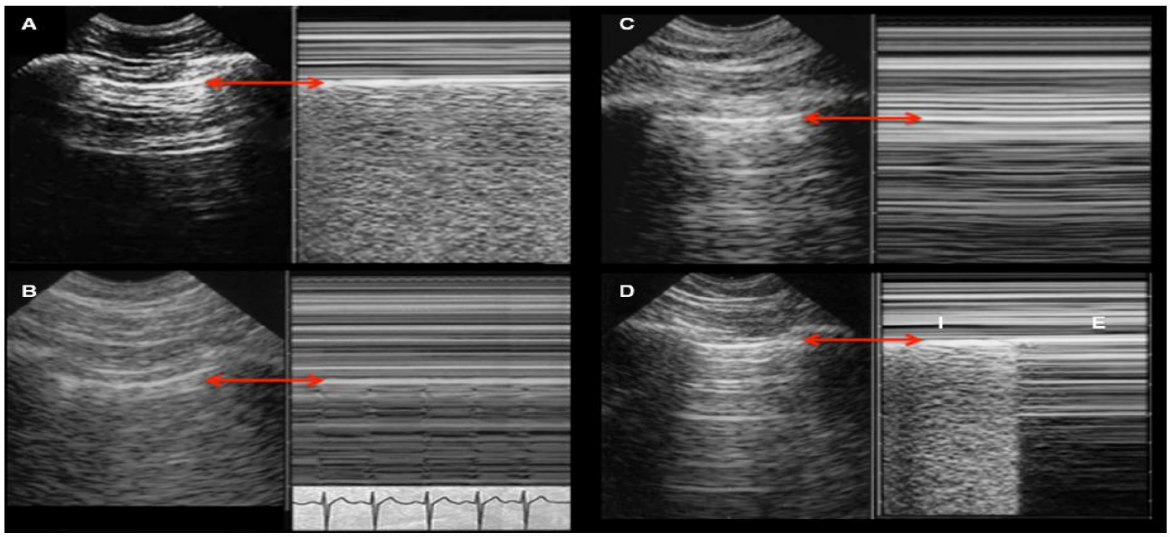

Figura 2 Segni ecografici di pneumotorace (illustrazione presa da Lichtenstein et. al [4]

Tra tutti i segni citati, il lung point è l'unico segno patognomonico, con specificità che si avvicina al 100% rendendolo il segno dinamico più accurato nella diagnosi del pneumotorace. [4]

È possibile che si possano osservare, nello stesso pneumotorace, due diversi lung point. È il cosiddetto ***double lung point sign***, che è possibile osservare in pneumotoraci di piccole dimensioni, dove il fascio ultrasonoro è sufficientemente ampio da coprire entrambi i bordi dello stesso pneumotorace mettendo in evidenza la presenza di due lung point (osserviamo un'immagine centrale con assenza di slinding e due aree periferiche con sliding conservato). Si verifica spesso quando lo pneumotorace si trova tra due aderenze polmonari o come complicanza dell'incannulamento della succlavia.

Tuttavia, sebbene il lung point sign sia estremamente specifico nella diagnosi di pneumotorace, ci sono situazioni che possono mimare il lung point ma che sono generate dalla presenza di altre condizioni patologiche (degenerazione bollosa, contusioni polmonari, addensamenti ..) o varianti difficilmente diagnosticabili. Nella loro review, che lasciamo in calce per ulteriori approfondimenti, *Roman S. et Al.* hanno cercato di ricapitolare le situazioni descritte in letteratura o raccolte dalla loro esperienza che possono, in alcune situazioni, trarre in inganno rendendo difficoltosa la diagnosi di pneumotorace e i segni ecografici che possono aiutare nella diagnosi differenziale[5]. È doveroso sottolineare come in questa review vengano presi in esame soprattutto case reports e di conseguenza i segni ecografici proposti non presentino studi sistematici a dimostrazione della superiorità della metodica ecografica rispetto ad altre tecniche considerate gold standard.

Nello specifico, per citare una situazione di difficile diagnosi differenziale, nell'articolo si fa riferimento a quella con la degenerazione bollosa osservabile, per esempio, nel paziente enfisematoso. In letteratura sono riportati diversi case report che descrivono immagini ecografiche che simulano un pneumotorace con un segno definito ***bleb point***, visibile nelle aree di passaggio tra una bolla e il normale parenchima polmonare. Questo segno mima il lung point in quanto in questa condizione, come nello pneumotorace, si viene a creare un punto di passaggio tra parenchima ben areato e aria sub pleurica del polmone sano. Questo è uno degli artefatti più difficili da interpretare ed implica un managment diverso per cui è fondamentale porre diagnosi integrando la storia anamnestica, l'obiettività toracica del paziente e i diversi reperti ecografici secondo uno schema ben delineato.

Nel corso degli anni si è cercato di integrare altre tecniche o segni ecografici che possano permettere di superare tali limiti interpretativi.

Ultraelastosonografia (USE)

Levi et. Al [6] hanno disegnato uno studio prospettico con l'obiettivo di verificare la praticabilità dell'ultraelastosonografia (USE) nella diagnosi di pneumotorace. Nello studio sonos stati inclusi 30 soggetti con sospetto pneumotorace (confermato con RX torace) e sono stati studiati dapprima con US standard identificando il lung point e successivamente trimite analisi con USE. I pazienti sono stati studiati sia in posizione supina che seduta, utilizzando una sonda lineare, metà di loro con metodo strain di prima generazione (compression elastography, Fig 3.) e l'altra metà con metodo di seconda generazione (Natural Touch™, Mindray Medical International Limited, Shenzen, China. Fig.5). Lo strain di prima generazione (fig.3) permette di evidenziare il "lung point" in quanto, nella parte di polmone ben areato non propagano echi e il tessuto non prende colore, mentre nella parte di polmone con pneumotorace gli echi lo attraversano e il tessuto viene letto come rigido (blu) creando una linea netta tra polmone areato e pneumotorace.



Figura 3 Elasto-lung point studiato con elastosonografia di prima generazione. Nella figura sono riportate sei immagini di sei pazienti diversi, analizzate a sinistra tramite USE e a destra tramite US convenzionale in b-mode.[6]

Con il metodo strain di seconda generazione (fig.4) questa differenza di colore è ancora pià netta, e lo pneumotorace è visto come tessuto "duro" in blu, come la parete toracica. Gli autori chiamano questo segno "elasto-lung point".



Figura 4. Elasto-lung point visualizzato su quattro diversi pazienti, a sinistra in New generation strain Natural Touch USE (Mindray M9) e a destra con US standard [6].

In tutti i pazienti con lung-point visibile è stato evidenziato l'elasto-lung point, il che potrebbe renderlo un segno ulteriore di conferma di pneumotorace. Questi risultati non vanno interpretati come sostitutivi ai segni convenzionali di pneumotorace, ma come un'integrazione a questi ultimi specie nei casi dubbi. per una maggiore accuratezza diagnostica. Il segno è facilmente identificabile e anche il personale inesperto potrebbe imparare a riconoscerlo con un minimo training. I limiti dello studio sono rappresentati dall'assenza di un gruppo di controllo e dal numero del campione esiguo (n=30), tuttavia ci sono tutti i presupposti per renderlo parte integrante del percorso diagnostico del pneumotorace.

Lung ultrasound speckle tracking (LUS speckle tracking)

Negli ultimi anni sono emersi in letteratura diversi studi su un nuovo parametro, il longitudinal pleural strain, che permette di quantificare lo sliding pleurico, sfruttando la tecnologia della speckle tracking e permettendo di effettuare una valutazione della deformazione strutturale (strain) di un tessuto nel tempo. Ad oggi questa tecnologia è applicata solo all'ecocardiografia: l'ecocardiografia speckle tracking (STE) è una metodica di analisi ecocardiografica che analizza quantitativamente la funzione globale e regionale del miocardio ventricolare e atriale. Valutando lo spostamento degli speckle che formano l'immagine ecocardiografica durante un intero ciclo cardiaco, è possibile ottenere la misurazione di vari parametri di deformazione miocardica, consentendo così una valutazione oggettiva e quantitativa dell'ispessimento, dell'accorciamento e della rotazione del muscolo cardiaco[7].

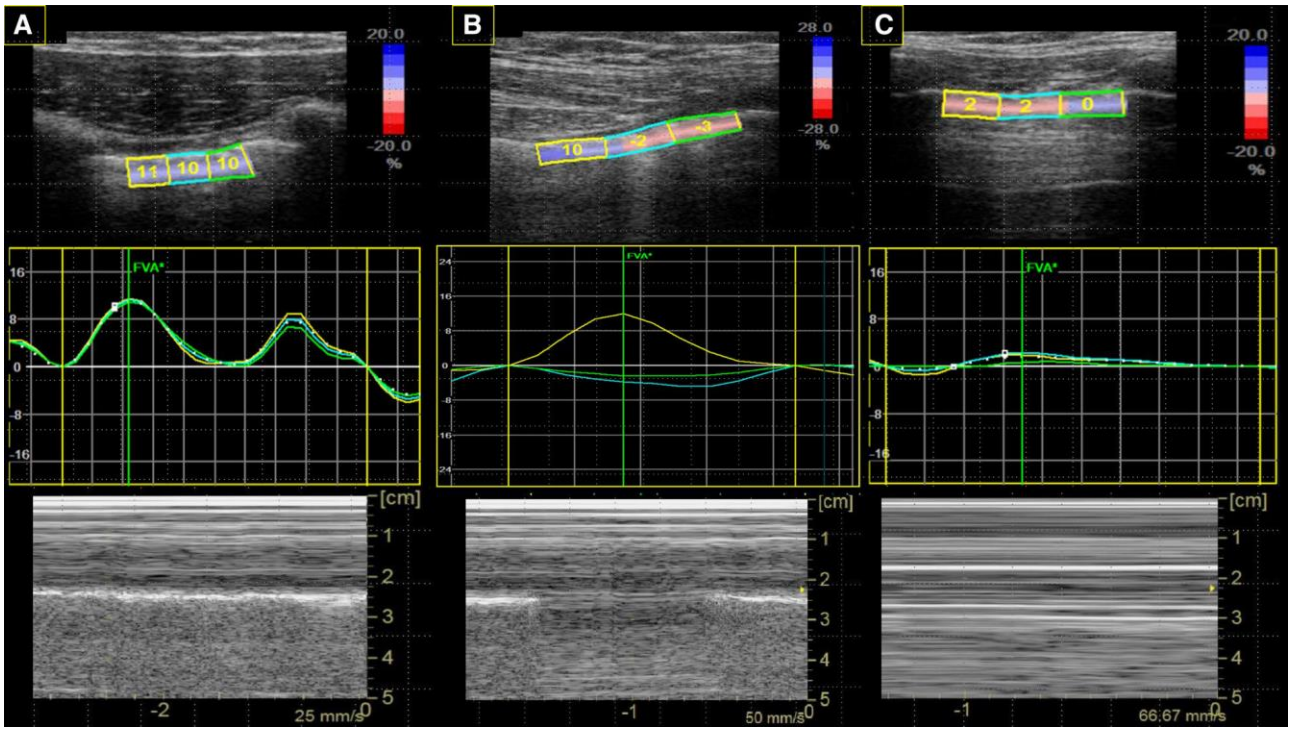

Figura 5. Speckle tracking come quantificazione dello sliding pleurico [8]

Nella fig.5 vediamo come questa tecnologia può essere applicata in ambito toracico. Nella figura (a) abbiamo un polmone sano, nella figura (b) la presenza di un lung point e nella figura (c) un'area di pneumotorace. La parte alta della figura mostra il valore di strain longitudinale massimo di 3 segmenti (colorati in giallo, blue e verde). La parte centrale mostra le variazioni dello strain longitudinale durante un ciclo respiratoria di ogni segmento rappresentata da una curva con il corrispondente colore. La parte in basso mostra la visualizzazione in M-mode dello sliding pleurico. Nella figura (a)

osserviamo un valore di strain longitudinale massimo di 10 in tutti e tre i segmenti, curve simmetriche nell'analisi del ciclo respiratorio e un classico "seashore sign" nella visione in M-mode, segni di polmone ben areato. Nella figura (b) si osservano valori normali di strain longitudinale massimo, associato a curve sovrapponibili alle precedenti e lo "seashore sign", nel segmento giallo e valori più bassi nei segmenti restanti associati ad abolizione della variazione dello strain longitudinale e alla comparsa di "stratospheare sign" negli ultimi due segmenti. Nella figura (c) si osservano bassi valori di strain longitudinale massimo, associato a curve che non mostrano variazione durante il ciclo respiratorio e a "stratospheare sign" in M-mode. [8]

La LUS speckle tracking permette quindi, per la prima volta, una misura quantitativa del longitudinal pleural strain discriminando un normale sliding pleurico dalla sua abolizione in pazienti con pneumotorace e permette quindi, come nel caso della figura (b), di identificare quantitativamente punti di passaggio tra aree con sliding e aree in cui lo sliding è abolito, in altre parole permette di identificare il lung point. Come già ricordato l'assenza di sliding pleurico non è abbastanza per confermare la diagnosi di pneumotorace e manca di specificità in quanto può essere riscontrata in diverse altre condizioni cliniche (atelettasia, ventilazione selettiva, ecc) pertanto anche in questo caso la diagnosi differenziale deve avvalersi della combinazione con altri segni (lung pulse, linee B) e con il contesto clinico. Ad oggi l'assenza di sliding pleurico rimane il più riportato segno ecografico di pneumotorace con una sensibilità dell'81% (95% CI 71; 88) e una specificità del 98% (95% CI 97; 99). La relativa bassa sensibilità è dovuta al fatto che la valutazione dello sliding resta una valutazione qualitativa e dipende dalle abilità dell'operatore, senza contare i già citati artefatti o quadri clinici che possono mimare lo pneumotorace. Questa tecnologia applicata alla LUS permette di poter fissare un cut-off con il quale porre diagnosi di abolizione dello sliding pleurico.

Tuttavia, ad oggi lo speckle tracking non può essere applicato in real time nel caso in cui il software non riconosca la forma di un ventricolo o con la sonda lineare; gli studi eseguiti infatti sono stati condotti a posteriori su registrazioni di ecografie toraciche.[9]

In ultima analisi dai dati raccolti da uno studio prospettico è emerso come la LUS speckle tracking sia in grado di incrementare la performance diagnostica di un ecografista inesperto e di uno intermedio per la diagnosi di pneumotorace (maggiormente per l'inesperto e non per l'ecografista esperto). Ciononostante è doveroso sottolineare come i risultati ottenuti, sebbene permettano per la prima volta di ottenere dati quantitativi e quindi confrontabili, non consentono di considerare questa tecnica come totalmente oggettiva e operatore-indipendente[10]

[1]Gupta, Dheeraj, et al. "Epidemiology of pneumothorax in England." *Thorax* 55.8 (2000): 666-671.

[2] Ebrahimi, Ali, et al. "Diagnostic accuracy of chest ultrasonography versus chest radiography for identification of pneumothorax: a systematic review and meta-analysis." Tanaffos 13.4 (2014): 29.

[3] Bhoil, Rohit, et al. "Diagnosis of Traumatic Pneumothorax: A Comparison between Lung Ultrasound and Supine Chest Radiographs." Indian Journal of Critical Care Medicine: Peer-reviewed, Official Publication of Indian Society of Critical Care Medicine 25.2 (2021): 176.

[4] Mojoli, Francesco, et al. "Lung ultrasound for critically ill patients." *American journal of respiratory and critical care medicine* 199.6 (2019): 701-714.

[5] Skulec, Roman, et al. "Lung Point Sign in Ultrasound Diagnostics of Pneumothorax: Imitations and Variants." *Emergency medicine international* 2021 (2021).

[6] Bandelli, GP, Levi, G, Quadri, F, Marchetti, GP. "Elasto-lung point": A new tool for the sonographic confirmation of pneumothorax. *Clin Respir J*. 2020; 14: 758– 762

[7] Ecocardiografia speckel-tracking - Cardiologico Monzino

[8] Gary Duclos, Laurent Muller, Marc Leone and Laurent Zieleskiewicz, "A picture's worth a thousand words: speckle tracking for quantification and assessment of lung sliding". Intensive Care Med. 2019;45(1):101–2.

[9] Duclos G, Bobbia X, Markarian T, Muller L, Cheyssac C, Castillon S, et al. "Speckle tracking quantification of lung sliding for the diagnosis of pneumothorax: a multicentric observational study". Intensive Care Med. 2019;45(9):1212–8.

[10] Estelle Fissore, MDa, et al. "Pneumothorax diagnosis with lung sliding quantification by speckle tracking: A prospective multicentric observational study" - American Journal of Emergency Medicine